



*Collège National des Enseignants  
de Cardiologie et Maladies Vasculaires*

# Sémiologie Cardiologique

C. Almange (Rennes), X. André-Fouët (Lyon), M.-C. Aumont (Paris),  
P. Beaufils (Paris), G. Dérumeaux (Rouen), J.-M. Fauvel (Toulouse), H. Milon (Lyon),  
J.-C. Quiret (Amiens), G. Roul (Strasbourg), J.E. Wolf (Dijon)

Actualisé en 2009 par :

M.-C. Aumont (Paris), H. Douard (Bordeaux), L. Fauchier (Tours), E. Ferrari (Nice),  
G. Grollier (Caen), G. Vanzetto (Grenoble), J.E. Wolf (Dijon)

## TABLE DES MATIERES

<b>GENERALITES .....</b>	<b>7</b>
I - ANATOMIE DU CŒUR .....	7
A - Situation .....	7
B - Description extérieure.....	7
C - Configuration interne .....	7
D - Connexions vasculaires.....	7
E - Appareils valvulaires.....	8
F - Structure des parois.....	8
G - Le tissu nodal et de conduction .....	9
H - Les vaisseaux coronaires.....	9
I - Le péricarde.....	10
II - PHYSIOLOGIE CARDIOVASCULAIRE.....	10
A - Activation électrique du coeur.....	10
1 - Potentiels de repos et d'action .....	10
2 - Automatisme .....	11
3 - Conduction .....	11
4 - Couplage excitation-contraction.....	11
B - Circulation coronaire; Métabolisme du myocarde. Ischémie, nécrose myocardiques.....	11
1 - La circulation coronaire .....	11
2 - Métabolisme myocardique.....	12
3 - Ischémie et nécrose myocardiques .....	12
C - Le cycle cardiaque.....	12
1 - Systole ventriculaire .....	12
2 - Diastole ventriculaire .....	13
3 - Synthèse schématique du cycle cardiaque.....	13
4 - Volumes ventriculaires, fraction d'éjection .....	13
D - Débit et index cardiaques .....	14
1 - Mesure .....	14
2 - Valeur .....	14
3 - Relation entre débit cardiaque, pression artérielle, et fréquence cardiaque.....	14
4 - Adaptation à l'effort (par l'accélération de la fréquence).....	14
E - La circulation systémique .....	14
1 - Les artères .....	14
2 - Les capillaires .....	15
3 - Les veines .....	15
4 - Les lymphatiques .....	15
F - La circulation pulmonaire.....	15
G - Régulations. Adaptation à l'effort .....	15
1 - Mécanismes régulateurs essentiels.....	15
2 - Adaptation à l'effort physique .....	16
a) Adaptation du débit sanguin musculaire à l'effort.....	16
b) Augmentation des prélèvements sanguins en oxygène et en métabolites par le muscle travaillant. ....	16
<b>SAVOIR INTERROGER .....</b>	<b>17</b>
I - FACTEURS DE RISQUE DE SURVENUE DE MALADIE CARDIOVASCULAIRE ATHEROMATEUSE .....	17
A - Définition.....	17
B - Classification.....	17
C - Impact pronostique.....	18
1 - L'âge et le sexe masculin .....	18
2 - Le tabagisme.....	18
3 - Les lipides sanguins .....	18
4 - La pression artérielle.....	18
5 - Le diabète .....	18
6 - La surcharge pondérale et l'obésité .....	18

<i>D - Notion de risque cardio-vasculaire global</i> .....	19
II - ANTECEDENTS PERSONNELS ET FAMILIAUX .....	20
<i>A - Sur le plan personnel</i> .....	20
<i>B - Sur le plan familial</i> .....	20
III - SIGNES FONCTIONNELS CARDIAQUES PRINCIPAUX.....	20
<i>A - Les douleurs</i> .....	20
1 - Les douleurs thoraciques d'origine cardio-vasculaire.....	20
a) Angor.....	21
b) Syndrome coronarien aigu ; infarctus myocardique aigu.....	22
c) Péricardite aiguë.....	22
d) Embolie pulmonaire.....	22
e) Dissection aortique aiguë.....	22
f) Arythmies douloureuses.....	22
2 - Les douleurs thoraciques d'origine non cardio-vasculaire.....	22
a) Algies précordiales d'origine « nerveuse ».....	22
b) Douleurs cervico-brachiales et pariétales.....	22
c) Douleurs pleuro-pulmonaires.....	23
d) Douleurs d'origine digestive et hépatique.....	23
3 - Les douleurs des membres inférieurs d'origine artérielle.....	23
a) Claudication intermittente douloureuse.....	23
b) Douleurs ischémiques de repos.....	23
c) Douleur d'ischémie aiguë.....	23
4 - Les douleurs des membres inférieurs d'origine veineuse.....	23
a) « Jambes lourdes ».....	23
b) Douleur de phlébite, de thrombose veineuse aiguë.....	24
<i>B - La dyspnée</i> .....	24
1 - La dyspnée d'effort et de repos.....	24
a) Description.....	24
b) Quantification.....	24
2 - L'œdème pulmonaire.....	24
3 - Le pseudo-asthme cardiaque.....	25
<i>C - Les palpitations</i> .....	25
1 - Palpitations avec rythme cardiaque régulier.....	25
a) Tachycardie sinusale.....	25
b) Tachycardie de Bouveret.....	25
c) Flutter atrial.....	25
d) Tachycardie ventriculaire.....	25
2 - Palpitations avec rythme cardiaque irrégulier.....	25
a) Extrasystoles.....	25
b) Fibrillation atriale.....	26
<i>D - Syncopes, pertes de connaissance, lipothymies</i> .....	26
1 - Syncope vaso-vagale.....	26
2 - La syncope de Stokes-Adams*.....	26
3 - Autres syncopes.....	26
<b>SAVOIR EXAMINER.....</b>	<b>27</b>
I - EXAMEN GENERAL.....	27
<i>A - Poids et taille</i> .....	27
<i>B - Morphotype</i> .....	27
II - EXAMEN DU CŒUR (ET DU THORAX).....	27
<i>A - Inspection</i> .....	27
<i>B - Palpation</i> .....	28
<i>C - Percussion</i> .....	28
<i>D - Auscultation</i> .....	28
1 - Technique d'auscultation cardiaque.....	28
a) Conditions de l'examen.....	28
b) Les foyers d'auscultation principaux.....	28
2 - Auscultation cardiaque normale.....	29
3 - Auscultation cardiaque pathologique.....	29
a) Modifications des bruits normaux (B1, B2).....	29
b) Bruits anormaux surajoutés.....	29
c) Souffles et roulements.....	30

d) Frottement péricardique.....	34
e) Les bruits de valves prothétiques.....	34
4 - Auscultation pulmonaire .....	34
III - EXAMEN VASCULAIRE .....	34
A - Examen artériel.....	34
1 - Clinique.....	34
2 - Index de pression systolique.....	35
B - Examen veineux.....	35
1 - L'examen veineux des membres inférieurs .....	35
2 - L'examen des veines jugulaires.....	35
IV - MESURE DE LA PRESSION ARTERIELLE .....	36
A - La méthode auscultatoire.....	36
B - Précautions pour une mesure fiable.....	36
C - Pression artérielle normale.....	37
D - Autres méthodes de mesure.....	37
1 - Automesure .....	37
2 - Mesure ambulatoire de la pression artérielle (MAPA) .....	37
V - EXAMEN D'AUTRES ORGANES .....	38
A - Peau et muqueuses.....	38
B - Cou .....	38
C - Abdomen.....	38
1 - Le foie .....	38
2 - La rate.....	38
3 - Les reins .....	38
D - L'oeil.....	38
<b>EXAMENS COMPLEMENTAIRES EN CARDIOLOGIE .....</b>	<b>39</b>
I - GENERALITES .....	39
A - Risque des examens .....	39
B - Consentement éclairé.....	40
C - Statistiques et examens complémentaires.....	40
1 - Prévalence de la maladie dans une population à laquelle appartient le patient examiné .....	40
2 - Sensibilité, spécificité, prédictivité positive, prédictivité négative .....	40
D - Coût des examens complémentaires .....	40
E - Conclusion.....	40
II - L'ELECTROCARDIOGRAMME DE REPOS.....	41
A - Principe de base .....	41
B - Dérivations .....	41
C - Enregistrement de l'électrocardiogramme.....	43
D - Analyse de l'électrocardiogramme.....	43
E - Electrocardiogramme normal.....	43
1 - Rythme et fréquence.....	43
2 - Dépolarisation auriculaire : onde P.....	44
3 - Conduction auriculo-ventriculaire : espace PR ou PQ.....	44
4 - Dépolarisation ventriculaire : complexe QRS .....	44
a) Nomenclature .....	44
b) Morphologie du complexe QRS.....	44
c) Axe de QRS dans le plan frontal (Â QRS).....	44
d) Amplitude de QRS.....	45
e) Durée du complexe QRS.....	45
f) Délai d'apparition de la déflexion intrinsécoïde .....	45
g) Point J .....	45
h) Repolarisation ventriculaire : segment ST - onde T - onde U .....	45
F - ECG normal de l'enfant.....	45
G - Entraînez-vous: Cet ECG est-il normal ? .....	46
III - HOLTER ECG.....	47
IV - TEST D'INCLINAISON (TILT-TEST).....	47
V - ETUDE ELECTROPHYSIOLOGIQUE .....	47
VI - EPREUVE D'EFFORT .....	49

<i>A - Modalités de réalisation</i> .....	49
<i>B - Indications</i> .....	49
1 - Ischémie myocardique.....	49
2 - Insuffisance cardiaque.....	49
<i>C - Contre-indications</i> .....	49
1 - Impossibilité de réaliser un effort physique « maximal » .....	49
2 - Risque cardiaque important.....	49
<i>D - Critères d'évaluation</i> .....	50
VII - ECHOCARDIOGRAPHIE-DOPPLER .....	51
<i>A - Introduction</i> .....	51
<i>B - Modalités</i> .....	51
<i>C - Indications, renseignements obtenus</i> .....	51
VIII - RADIOLOGIE DU COEUR.....	53
<i>A - Examens radiologiques</i> .....	53
<i>B - Radiographie normale du coeur</i> .....	53
1 - Le cliché de face normal.....	54
2 - Modifications physiologiques .....	54
a) Morphotype (figure 3 ).....	54
b) Age.....	55
<i>C - Sémiologie radiologique du coeur</i> .....	55
1 - Taille du coeur.....	55
2 - Analyse des cavités cardiaques.....	55
a) Oreillette droite (OD).....	55
b) Ventricule droit (VD) .....	55
c) Oreillette gauche (OG).....	56
d) Ventricule gauche (VG).....	56
e) Gros vaisseaux.....	56
f) Calcifications cardiaques.....	56
3 - Vascularisation pulmonaire.....	57
a) Chez le sujet normal.....	57
b) Modifications de la transparence pulmonaire .....	57
4 - Conclusion .....	58
<i>D - Scanner thoracique</i> .....	58
IX - ANGIOCARDIOGRAPHIE ET CORONAROGRAPHIE .....	59
<i>A - Technique</i> .....	59
1 - Angiocardiographie par voie veineuse .....	59
2 - Angiocardiographie sélective.....	59
3 - Coronarographie .....	59
<i>B - Résultats</i> .....	60
1 - Angiocardiographie du coeur gauche et de l'aorte.....	60
2 - Coronarographie .....	60
a) Aspect normal .....	60
b) Aspects pathologiques.....	61
X - CATHETERISME CARDIAQUE.....	62
<i>A - Cathétérisme droit</i> .....	62
<i>B - Cathétérisme gauche</i> .....	62
<i>C - Courbes de pression</i> .....	62
<i>D - Débit cardiaque</i> .....	63
XI - CARDIOLOGIE NUCLEAIRE .....	64
<i>A - Introduction</i> .....	64
<i>B - Angiographie isotopique</i> .....	64
<i>C - Tomoscintigraphies du myocarde</i> .....	65
<i>D - Scintigraphie pulmonaire de perfusion et de ventilation</i> .....	65
XII - IRM CARDIAQUE.....	66
<i>A - Introduction</i> .....	66
<i>B - Condition de l'examen; Contre indications</i> .....	66
<i>C - Sémiologie de base des images</i> .....	66
<i>D - Principales indications actuelles</i> .....	66
XIII - SEMIOLOGIE BIOLOGIQUE CARDIOLOGIQUE .....	68

<i>A - Biologie usuelle</i> .....	68
<i>B - Principales informations sémiologiques</i> .....	68
1 - Tableau douloureux thoracique: CK-MB, myosine, troponines , D-Dimères.....	68
2 - Dyspnée ; pro-BNP ou BNP.....	69
3 - Palpitations, malaises, syncopes.....	69

---

# GENERALITES

Ce chapitre a pour but de remettre en place, sous forme simple, les connaissances fondamentales à avoir acquies avant l'apprentissage de la sémiologie cardio-vasculaire.

Il doit être complété par vos enseignements précédents, chaque fois qu'un point particulier vous posera question.

D'autres rappels, plus approfondis, seront faits lorsque la pathologie sera abordée

## I - ANATOMIE DU CŒUR

### A - SITUATION

Le cœur, enveloppé du péricarde, est situé dans le médiastin antérieur. Il est situé entre les deux poumons, sur la coupole diaphragmatique gauche, en arrière du sternum et du grill costal antérieur et en avant du médiastin postérieur, notamment de l'œsophage.

### B - DESCRIPTION EXTERIEURE

Le cœur est un muscle, brun rouge, qui pèse environ 250 g chez l'adulte :

Il a la forme d'une pyramide triangulaire dont le sommet est en bas, à gauche et en avant ; la base regarde en haut, en arrière et à droite ; son grand axe est oblique en bas, en avant et à gauche.

Les trois faces sont antérieure, inférieure et latérale gauche.

Elles sont parcourues par deux sillons profonds :

-le sillon auriculo-ventriculaire, dans le plan perpendiculaire au grand axe du cœur, sépare le massif auriculaire en arrière, des ventricules plus antéro-inférieurs ,

-le sillon inter-ventriculaire, puis inter-auriculaire perpendiculaire au précédent. Il correspond au plan de séparation entre cœur droit et cœur gauche.

Les sillons contiennent de la graisse et les branches principales des vaisseaux coronaires.

### C - CONFIGURATION INTERNE

Le cœur (Figure 1) est un organe creux formé du cœur droit et du cœur gauche qui sont entièrement séparés. Les oreillettes sont séparées par une cloison appelée septum inter-auriculaire et les ventricules par le septum interventriculaire.

Le cœur droit est formé de l'oreillette (OD) et du ventricule droits (VD) qui communiquent entre eux par l'orifice tricuspide (TRI).

Le cœur gauche est formé de l'oreillette (OG) et du ventricule gauches (VG) qui communiquent entre eux par l'orifice mitral (MI).

### D - CONNEXIONS VASCULAIRES

-L'oreillette droite reçoit les veines caves inférieure (VCI) et supérieure (VCS) par lesquelles le sang veineux revient au cœur.

-Le ventricule droit se vide via l'orifice pulmonaire (P) dans l'artère pulmonaire (AP).

-L'oreillette gauche reçoit 4 veines pulmonaires (VP) qui drainent le sang oxygéné des poumons vers l'oreillette gauche.

-Le ventricule gauche se vide via l'orifice aortique dans l'aorte (Ao puis Cao = crosse de l'aorte).

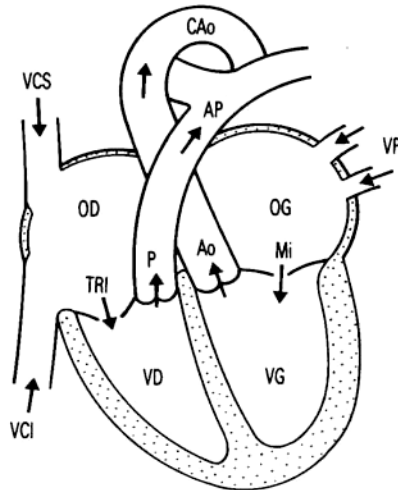


Figure 1 : Configuration interne et connexions vasculaires

## E - APPAREILS VALVULAIRES

Les orifices artériels, pulmonaire et aortique (fig 2), sont formés chacun d'un anneau fibreux et de 3 valvules dites sigmoïdes.

Il existe 2 appareils valvulaires auriculo-ventriculaires (fig 3) formés d'un anneau fibreux et d'un système valvulaire constitué de valvules, de cordages et de piliers. L'orifice tricuspide a 3 valvules (Antérieure = A, Septale =S, Postérieure =P), le mitral n'en a que 2, (grande et petite valves) chacune étant divisée en 3 segments (A1,A2,A3 et P1,P2,P3).

Les abouchements veineux (VCI,VCS,VP) n'ont pas de système valvulaire.

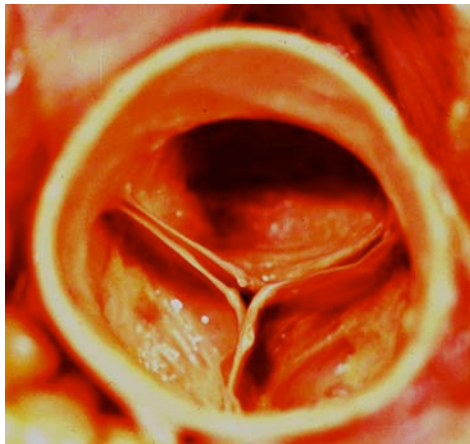


Figure 2 : Photo de valve aortique

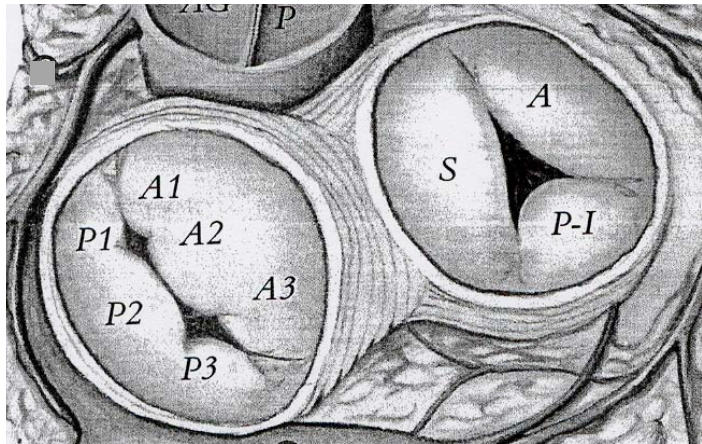


Figure 3: Valves auriculo-ventriculaires : mitrale et tricuspide

## F - STRUCTURE DES PAROIS

Elles sont formées de l'intérieur vers l'extérieur par l'endocarde (structure fine recouvrant en outre les valvules cardiaques), le myocarde (ou muscle cardiaque) et l'épicarde.

La paroi des ventricules est plus épaisse que celle des oreillettes car le myocarde y est plus important notamment au niveau du ventricule gauche.

A la jonction oreillettes-ventricules, les fibres myocardiques auriculaires et ventriculaires se fixent sans se toucher au niveau d'une structure fibreuse appelée squelette du cœur (cette structure réunit les orifices valvulaires qui la traversent). De ce fait, il n'y a pas de connexion myocardique entre oreillettes et ventricules (isolation électrique).



## G - LE TISSU NODAL ET DE CONDUCTION

Ce tissu spécifique intrapariétal donne naissance aux impulsions électriques puis les conduit à grande vitesse vers les cellules myocardiques, engendrant ainsi les contractions cardiaques.

Il est formé (fig 4) du nœud sinusal (1) siégeant dans la paroi de l'oreillette droite près de l'abouchement de la veine cave supérieure, puis de fibres assez mal définies (---) à l'intérieur des oreillettes (2), du nœud auriculo-ventriculaire (3) qui siège juste au niveau de la jonction de l'oreillette droite avec le ventricule droit. De ce nœud, naît le tronc du faisceau de His (4) qui se divise ensuite en deux branches, droite (d) et gauche (g), puis se distribue grâce au réseau de Purkinje (6) jusqu'au contact des cellules myocardiques.

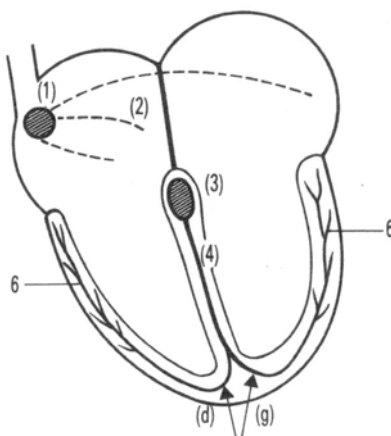


Figure 4 : Tissu nodal et de conduction

## H - LES VAISSEAUX CORONAIRES

La circulation coronaire est la circulation artérielle et veineuse systémique propre au cœur.

**Les artères coronaires** ou « coronaires » sont au nombre de deux (fig 5), la gauche et la droite. Elles naissent de l'aorte thoracique ascendante, quelques centimètres au-dessus de l'anneau aortique. Dans la distribution la plus habituelle on observe les données suivantes :

*La coronaire gauche* est plus importante que la droite. Son segment initial est le tronc de la coronaire gauche (1). Il se divise en 2 branches principales, l'artère inter-ventriculaire antérieure (2) qui donnera naissance aux diagonales et septales pour vasculariser la paroi antérieure du ventricule gauche et une grande partie du septum inter-ventriculaire, et l'artère circonflexe (3) qui donne naissance aux marginales et vascularise la paroi postéro-latérale du ventricule gauche.

*La coronaire droite* (4), plus petite, se divise en interventriculaire postérieure et rétroventriculaire gauche pour vasculariser le ventricule droit, la paroi inférieure du ventricule gauche, un segment inférieur du septum inter-ventriculaire et l'essentiel du tissu nodal.

La *dominance coronaire*, correspondant au territoire vasculaire myocardique le plus développé, peut être gauche (la plus habituelle, décrite ci dessus) ou droite et varier d'un sujet à l'autre.

La *distribution* du sang au myocarde, par les branches de ramification des artères coronaires est dite de type *terminal*. Ceci signifie que chaque branche artérielle vascularise de manière très prédominante son propre territoire, les *collatérales* qui existent entre les branches artérielles n'étant habituellement pas assez développées pour assurer une éventuelle circulation de suppléance.

**Les veines coronaires** : une grande partie du sang myocardique efférent se collecte à la face postérieure du cœur, dans un gros tronc appelé *sinus coronaire* qui se jette dans l'oreillette droite.

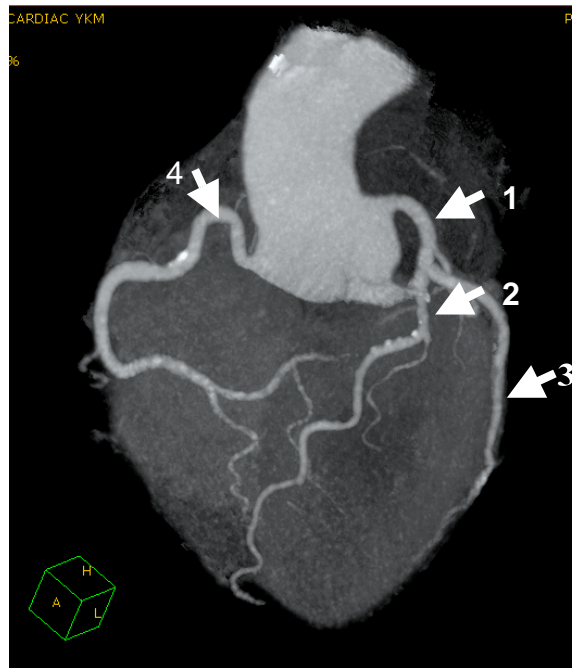

Figure 5: Artères coronaires (vues en scanner)

## I - LE PERICARDE

Le péricarde est un double sac séreux et fibreux qui entoure le cœur. Le péricarde séreux est formé lui-même de deux feuillets en continuité l'un avec l'autre, le péricarde viscéral et le péricarde pariétal. Entre ces deux feuillets se trouve la cavité péricardique, normalement virtuelle car ne contenant que quelques ml de liquide péricardique.

## II - PHYSIOLOGIE CARDIOVASCULAIRE

Le cœur peut être considéré comme une double pompe musculaire (cœur droit et cœur gauche) :

- animée essentiellement par le myocarde des ventricules droit et gauche,
- fonctionnant grâce au tissu nodal (où naît l'automatisme cardiaque) et à la circulation sanguine coronaire (apportant oxygène et énergie, et évacuant les déchets métaboliques),
- pulsant le sang de manière synchrone dans les circulations pulmonaire et systémique qui rétroagissent sur son fonctionnement,
- adaptant le débit sanguin qu'il produit aux besoins de l'organisme grâce à un système de régulation nerveux et humoral.

## A - ACTIVATION ELECTRIQUE DU COEUR

### 1 - Potentiels de repos et d'action

Au repos, les cellules myocardiques sont « polarisées » avec une prédominance de charges positives à l'extérieur et de charges négatives à l'intérieur. Si deux microélectrodes reliées à un galvanomètre sont placées l'une en extracellulaire et l'autre dans une cellule, une différence de potentiel stable s'inscrit, différente selon le type cellulaire, de l'ordre de  $-90$  mV pour une cellule ventriculaire : c'est le *potentiel de repos transmembranaire* ( $V_r$ ).

Si la fibre cardiaque est stimulée, un *potentiel d'action* (fig 6) apparaît, qui traduit les variations du potentiel transmembranaire en fonction du temps.

Ces variations résultent de mouvements ioniques à travers les membranes cellulaires.

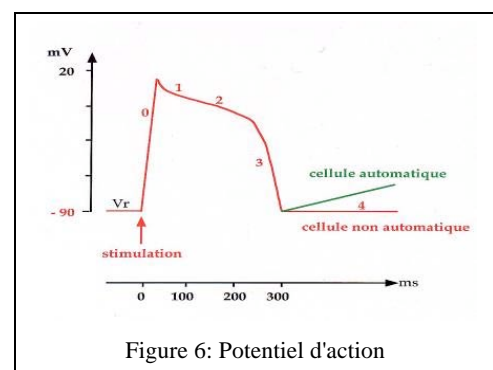


Figure 6: Potentiel d'action

## 2 - Automatismes

L'automatisme cardiaque est la production par le tissu nodal d'une activité électrique répétitive, chaque impulsion électrique (potentiel d'action) entraînant la contraction du cœur. Cette activité électrique est produite par des échanges ioniques spontanés (dépolariation diastolique lente) au travers de la membrane des cellules du tissu nodal permettant d'atteindre le potentiel seuil qui déclenche le potentiel d'action. Puis survient une restauration ad integrum (repolarisation).

*Physiologiquement*, ce sont les cellules du nœud sinusal (fig 7) qui commandent le rythme cardiaque appelé pour cela rythme sinusal. La fréquence de ce rythme est modulé en permanence selon les besoins de l'organisme par la régulation neuro-humorale. (accélération sous l'effet du sympathique et des catécholamines, ralentissement sous l'effet du parasympathique).

*En pathologie*, l'origine de l'automatisme peut ne pas être sinusale :

soit lorsque survient une tachycardie anormale dont la fréquence propre dépasse celle du nœud sinusal qui est de ce fait inhibé,

soit que le nœud sinusal est déficient, un autre groupe cellulaire du tissu nodal prenant alors le relais pour générer l'automatisme cardiaque.

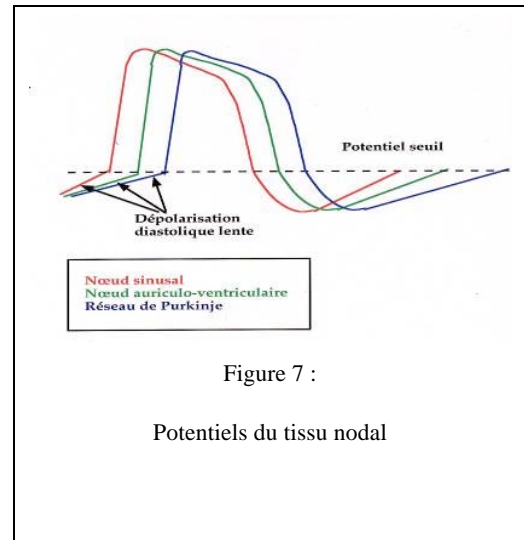


Figure 7 :

Potentiels du tissu nodal

## 3 - Conduction

Les potentiels d'action générés par le tissu nodal sont conduits à grande vitesse vers les cellules du myocarde commun.

*Physiologiquement*, le rythme naissant dans le nœud sinusal (fig 4) active le myocarde auriculaire puis atteint le nœud auriculo-ventriculaire et le tronc du faisceau de His. Cette activité gagne ensuite les branches droite et gauche du faisceau de His, les cellules de Purkinje et enfin les cellules du myocarde ventriculaire. Le septum inter-ventriculaire est dépolarié en premier de la gauche vers la droite, puis les ventricules de l'endocarde vers l'épicarde. Cette voie « nodo-hissienne » est la seule voie de passage électrique possible des oreillettes vers le ventricule au travers du squelette fibreux du cœur.

*En pathologie* : la conduction peut être déficiente à tous les niveaux entraînant des risques d'arrêt transitoire (syncope) ou permanent (mort subite) de l'activité cardiaque. A l'inverse, il peut exister des voies supplémentaires de conduction entre oreillettes et ventricules appelées voies de pré-excitation qui peuvent exposer les patients qui en sont atteints à des troubles du rythme cardiaque sévères.

## 4 - Couplage excitation-contraction

L'excitation électrique des cellules du myocarde commun par le tissu nodal, entraîne à leur niveau d'importants mouvements ioniques (notamment du calcium) déclenchant le raccourcissement des protéines contractiles (actine et myosine). Toutes les cellules myocardiques reçoivent l'impulsion électrique au cours d'un instant bref (6 à 8 / 100 seconde) pour se contracter de manière coordonnée et générer l'éjection sanguine cardiaque.

Ce couplage est responsable d'un *décalé électromécanique* expliquant que la diastole ventriculaire (cf infra) est contemporaine du complexe ECG « QRS » de dépolariation (cf ECG), et la systole mécanique (cf infra) de l'onde T (cf ECG).

# B - CIRCULATION CORONAIRE; METABOLISME DU MYOCARDE. ISCHEMIE, NECROSE MYOCARDIQUES

## 1 - La circulation coronaire

La circulation sanguine coronaire doit assurer une perfusion myocardique adaptée instantanément aux besoins du cœur.

Elle est soumise à des *contraintes particulières* :

-le cœur n'est jamais au repos,

-l'extraction par le myocarde de l'oxygène du sang artériel coronaire est presque maximale dès le repos (supérieure à 60%). De ce fait, l'accroissement de l'apport myocardique en oxygène (à l'effort), se fait essentiellement en augmentant le débit sanguin coronaire et non l'extraction en oxygène,

-la contraction systolique ventriculaire « écrase » la circulation coronaire qui se fait donc surtout en diastole.

Le *débit sanguin coronaire* : c'est la quantité de sang apportée par minute au myocarde. Son augmentation à l'effort grâce à une régulation complexe, est importante puisqu'il peut être multiplié par 3 ou 4 par rapport au repos (concept de *réserve coronaire*). Cette augmentation permet d'assurer l'accroissement des besoins métaboliques myocardiques (oxygène et

substrats) lors de l'effort. La régulation du débit sanguin coronaire est sous la dépendance de très nombreux paramètres hémodynamiques et neuro-humoraux, parmi lesquels les sécrétions endothéliales (NO notamment).

## 2 - Métabolisme myocardique

Il est essentiellement aérobie (consomme de l'oxygène). En pratique clinique, cette consommation myocardique en oxygène (MVO<sub>2</sub>) peut être appréciée par le produit fréquence cardiaque (F) multiplié par la pression artérielle systolique (PAS), car les variations de cette MVO<sub>2</sub> sont bien corrélées avec celles de ce produit.

Les substrats utilisés sont surtout des acides gras (65%), le glucose (20%), les lactates (15%).

Il est fortement orienté vers la production d'énergie nécessaire à l'activité des protéines contractiles du cœur.

## 3 - Ischémie et nécrose myocardiques

L'insuffisance d'apport sanguin à une zone myocardique par rapport aux besoins provoque une *ischémie* de cette zone myocardique génératrice de symptômes (cf angor) ou de complications.

Si cette ischémie est profonde et/ou durable, les cellules myocardiques seront détruites dans la zone concernée. Il s'agit de la *nécrose* ischémique myocardique. (cf infarctus)

## C - LE CYCLE CARDIAQUE

L'activité électrique périodique sus-décrite engendre l'activité mécanique du cœur, dominée par la contraction puis la relaxation des ventricules (la contraction des oreillettes (cf fig 10) n'a qu'une incidence limitée sur la fonction cardiaque normale). La succession d'une systole ventriculaire (fig 8a) et d'une diastole ventriculaire (fig 8b) forme un cycle cardiaque.

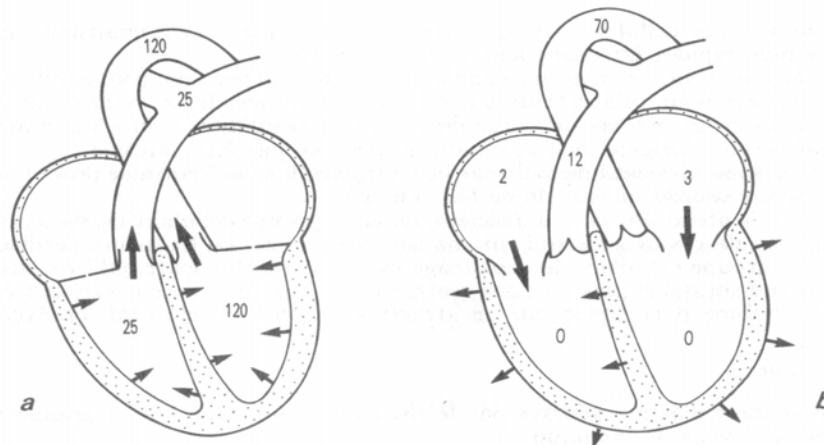


Figure 8 : Cycle cardiaque : mouvements des parois et des valves (flèches)

Les chiffres indiquent en mm de mercure les pressions régnant dans les cavités.

### 1 - Systole ventriculaire

La contraction des deux ventricules (fig 8 a) est synchrone et dure environ un tiers de seconde au repos.

Son début coïncide avec la fermeture des valves auriculo-ventriculaires suivie de l'ouverture des sigmoïdes aortiques (fig 9) et pulmonaires.

Pendant la systole, les pressions intra-ventriculaires (fig 9) augmentent fortement, ce qui permet l'éjection du sang du ventricule droit vers l'artère pulmonaire et celle du sang du ventricule gauche vers l'aorte.

Les valves auriculo-ventriculaires étant fermées, il n'y a pas de reflux vers les oreillettes.

*La qualité de l'éjection sanguine systolique* dépend :

de la *contractilité* du myocarde ventriculaire, propriété intrinsèque des cellules myocardiques qui s'altère au cours des cardiopathies,

de la *précharge* ventriculaire,

de la *postcharge* ventriculaire.

En fin de systole, la contraction ventriculaire diminue rapidement, puis apparaît la diastole.

Les courbes de pression de l'oreillette et du ventricule gauches ainsi que de l'aorte sont superposées (pour le cœur droit, le schéma est identique aux niveaux de pressions près). Abréviations : Ao : aorte ; OG : oreillette gauche ; VG : ventricule gauche. Entre la fermeture de la mitrale et l'ouverture de la valve aortique = phase de *Contraction Isovolumique*. Entre ouverture et fermeture de la valve aortique : phase d'*Ejection*. Entre fermeture de la valve aortique et ouverture de la mitrale : phase de *Relaxation Isovolumique*. Entre l'ouverture et la fermeture mitrales : *remplissage ventriculaire*.

Entre B1 et B2 se trouvent les phases de contraction isovolumique et d'éjection.

Entre B2 et B1, nous aurons donc les phases de relaxation isovolumique, de remplissage rapide puis lent et la systole auriculaire.

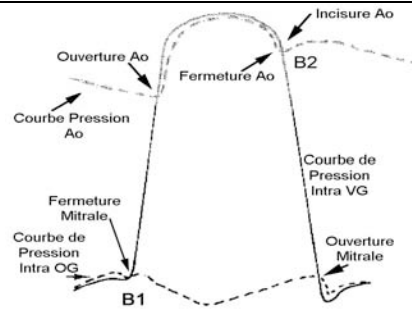


Figure 9 : Schéma du cycle cardiaque ; différents temps et évolution des pressions intracavitaires

## 2 - Diastole ventriculaire

Pendant cette phase, les pressions intraventriculaires deviennent plus faibles que celles des oreillettes. Les valves auriculo-ventriculaires s'ouvrent alors qu'au contraire, les sigmoïdes aortiques et pulmonaires se ferment (fig 8b et (9)). Le sang provenant du retour veineux par les oreillettes peut alors remplir les ventricules, sans que le sang déjà éjecté n'y reflue.

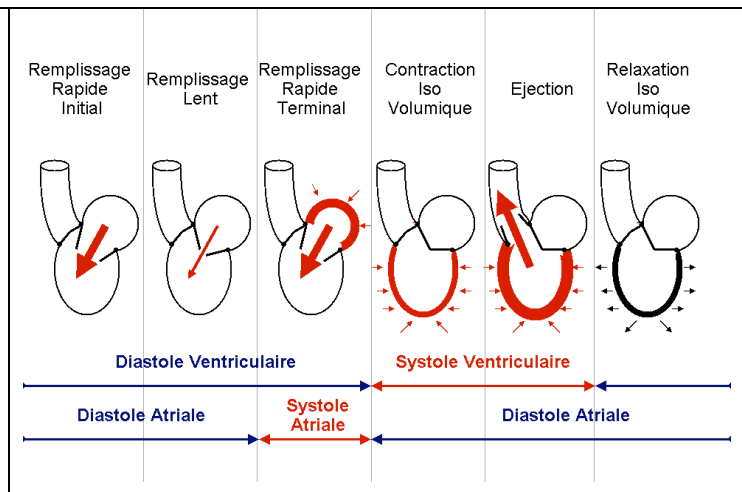
La durée de la diastole est normalement plus longue que la systole, mais se raccourcit lorsque la fréquence cardiaque s'accélère. La diastole est, comme la systole, un phénomène actif et consomme de l'énergie.

En fin de diastole, la contraction des oreillettes (*systole auriculaire*) contribue au remplissage ventriculaire.

## 3 - Synthèse schématique du cycle cardiaque

Fig 10 : Synthèse du cycle cardiaque :

- détails des phases successives du cycle.
- place de la systole atriale.



## 4 - Volumes ventriculaires, fraction d'éjection

En fin de diastole, les ventricules contiennent une quantité de sang appelée volume télédiastolique (VTD normal du ventricule gauche = environ 70 à 100 ml / m<sup>2</sup> de surface corporelle).

En fin de systole, les ventricules contiennent un volume sanguin appelé volume télésystolique (VTS normal du ventricule gauche = environ 25 à 35 ml / m<sup>2</sup> de surface corporelle).

La différence entre le volume télédiastolique et le volume télésystolique appelée volume d'éjection systolique (VES) est le volume sanguin éjecté par chaque battement ventriculaire à chaque battement cardiaque (VES normal = environ 50 à 65 ml / m<sup>2</sup> au repos).

La *fraction d'éjection ventriculaire* est le rapport entre le VES et le VTD. Sa valeur normale pour le ventricule gauche (FEVG) est d'environ 65% (variable selon la méthode de mesure). La diminution de celle-ci est un bon indice pour mesurer la dégradation de la fonction ventriculaire notamment au décours de l'infarctus du myocarde.

La *fonction diastolique* est de connaissance plus récente et les moyens d'exploration chez l'homme sont encore limités. En clinique, son exploration est réalisée avec l'écho doppler cardiaque.

## D - DEBIT ET INDEX CARDIAQUES

Le débit cardiaque est la résultante du fonctionnement intégré de l'appareil cardiovasculaire.

C'est la quantité de sang qu'éjecte chaque ventricule en une minute. Il est égal au produit du volume éjecté à chaque battement (VES) par la fréquence cardiaque. Il est exprimé en litre (l) par minute.

L'*index cardiaque* est égal au quotient du débit cardiaque par la surface corporelle et s'exprime donc en l / mn / m<sup>2</sup> de surface corporelle. Il permet de comparer le débit cardiaque de sujets de taille différente.

### 1 - Mesure

Plusieurs techniques de mesure du débit cardiaque moyen sont utilisées chez l'homme :

- avec l'écho-doppler cardiaque méthode la plus usuelle, mais souvent imprécise,
- en étudiant la consommation en oxygène du sujet et sa gazométrie sanguine, (cette mesure peut se faire au repos et à l'effort)
- à l'aide d'un indicateur injecté dans le sang, le plus souvent thermique (méthode par thermodilution au cours d'un cathétérisme cardiaque).

### 2 - Valeur

L'index cardiaque au repos est proche de 3,5 l/mn/m<sup>2</sup>.

Il varie avec de nombreux paramètres :

- l'âge, la diminution étant d'environ 0,25 l/mn/m<sup>2</sup> et par décennie,
- la température centrale, notamment l'hyperthermie qui l'augmente,
- la position du sujet, le débit étant plus faible en position assise qu'en position couchée ou debout.

### 3 - Relation entre débit cardiaque, pression artérielle, et fréquence cardiaque

La finalité du système cardiovasculaire est donc d'assurer un débit cardiaque (**Qc**), délivré à une pression artérielle (**PA**) suffisante pour assurer la perfusion des différents organes.

Les différentes composantes participant à la régulation de ce débit et de cette pression sont :

- la force de contraction myocardique, ou « *inotropisme* », influençant directement le volume d'éjection systolique (**VES**)
- la fréquence cardiaque (*Fc*) ou « *chronotropisme* »
- le volume sanguin revenant au cœur droit, que l'on peut simplifier sous le terme de « *précharge* », modulant également l'inotropisme (Cf. Loi de Starling)
- le niveau de vasoconstriction des artères systémiques - ou « *résistances artérielles systémiques* » (**RAS**) - qui reflètent de manière simplifiée la « *postcharge* ».

Inotropisme, chronotropisme, précharge et postcharge sont les 4 éléments sur lesquels vont agir les grands systèmes de régulation neuro-hormonaux pour adapter le débit cardiaque aux différentes situations physiologiques et pathologiques. C'est également sur ces éléments que vont agir les principaux médicaments utilisés en cardiologie. C'est pourquoi, afin de comprendre ultérieurement la physiologie, la physiopathologie et la thérapeutique, il faut comprendre et connaître la formule inter-reliant ces différentes composantes :

	$PA = Qc \cdot RAS$
Ou encore :	$PA = VES \cdot FC \cdot RAS$

### 4 - Adaptation à l'effort (par l'accélération de la fréquence).

L'adaptation du débit cardiaque aux besoins de l'organisme (notamment à l'effort) sous l'effet des mécanismes régulateurs se fait essentiellement par accroissement de la fréquence cardiaque et accessoirement par l'augmentation du volume d'éjection systolique (chez le sportif, ce deuxième mécanisme est non négligeable mais chez le cardiaque, il est habituellement nul).

## E - LA CIRCULATION SYSTEMIQUE.

Elle comporte des artères, des capillaires, des veines et des lymphatiques.

### 1 - Les artères

Le secteur artériel débute à la sortie du ventricule gauche au niveau de l'orifice aortique par l'aorte thoracique ascendante.

L'ensemble des artères systémiques, l'aorte et ses ramifications, est appelé système à haute pression.

Le débit et la pression artérielle (tension artérielle) y sont fortement pulsatiles. Cette dernière varie au cours du cycle cardiaque entre une valeur maximale (pression artérielle systolique) d'environ 125 mm Hg chez un jeune adulte au repos, et une valeur minimale (diastolique) de 70 mm Hg environ.

Les ramifications artériolaires terminant ce système à haute pression contiennent un système musculaire lisse dont la contraction (tonus musculaire) entraîne une résistance à l'écoulement sanguin. Ce tonus musculaire artériolaire est soumis à une régulation neuro-humorale permanente, qui participe à la régulation des chiffres de pression artérielle.

Cette résistance artériolaire est co-responsable, avec la contraction ventriculaire gauche, du fort niveau de pression de ce secteur vasculaire. Elle est l'un des éléments essentiels de la résistance à l'éjection ventriculaire (postcharge de ce ventricule).

## 2 - Les capillaires

Ils forment un réseau vasculaire extrêmement ramifié entre les artères et les veines dans l'interstitium des organes.

Leur paroi formée d'une membrane basale et d'une seule couche endothéliale permet les échanges d'eau, de gaz dissous, d'ions et de molécules entre le sang et les organes (échanges nécessaires aux métabolismes de ceux-ci).

Ces échanges impliquent la participation de plusieurs paramètres physiologiques soumis à une régulation précise. Parmi ceux-ci, citons la valeur de la pression qui règne à l'intérieur des capillaires ; si celle-ci s'accroît anormalement (insuffisance cardiaque par exemple), une extravasation liquidienne des capillaires vers le tissu interstitiel survient, ce qui crée les oedèmes.

## 3 - Les veines

Elles naissent du côté efférent du système capillaire. Toutes les veines formées convergeant ensuite vers deux gros troncs terminaux, les veines caves supérieure et inférieure, qui se jettent dans l'oreillette droite.

Les veines assurent le retour du sang vers le cœur. La propagation du sang veineux vers le cœur se fait grâce à de multiples facteurs : l'énergie du ventricule gauche non encore dissipée, l'aspiration du sang par le ventricule droit lors de la diastole, l'aspiration par abaissement de la pression intra-thoracique lors de l'inspiration. Enfin, la pression musculaire sur les veines lors de la contraction des muscles (la marche notamment est un élément important pour pulser des membres inférieurs vers les veines du tronc).

Le retour veineux doit être suffisant pour assurer un remplissage cardiaque (pré-charge) adéquat.

## 4 - Les lymphatiques

Ce sont des vaisseaux issus des espaces péricapillaires qui se jettent ensuite dans le réseau veineux.

Ils complètent le retour veineux en assurant le drainage des tissus interstitiels, notamment en y récupérant des grosses protéines d'origine plasmatique.

# F - LA CIRCULATION PULMONAIRE

Son organisation générale est identique à celle de la circulation systémique. Se succèdent le secteur artériel pulmonaire issu du ventricule droit, les capillaires puis les veines pulmonaires amenant le sang à l'oreillette gauche. Il existe des lymphatiques.

Quelques importantes particularités doivent être mentionnées :

La pression artérielle pulmonaire beaucoup plus faible que la pression artérielle systémique. Elle est d'environ 25 mm Hg pour la pression systolique maximale et de 12 mm Hg pour la pression diastolique (système à basse pression).

Les échanges au niveau des capillaires pulmonaires se font essentiellement avec les alvéoles pulmonaires dans lesquelles le sang rejette du gaz carbonique et de la vapeur d'eau et prélève de l'oxygène qui provient de l'air respiré.

La pression capillaire pulmonaire représente la précharge du ventricule gauche. Elle doit avoir un niveau optimal (entre 8 et 12 mmHg) pour que l'éjection ventriculaire gauche soit satisfaisante. En deçà de ce niveau, l'éjection ventriculaire est moins bonne ; au-delà de ce niveau, survient l'œdème pulmonaire (cf insuffisance cardiaque gauche).

# G - REGULATIONS. ADAPTATION A L'EFFORT.

## 1 - Mécanismes régulateurs essentiels

De très nombreux mécanismes neurologiques et / ou humoraux sont nécessaires pour réguler le système cardiovasculaire.

Outre le *système nerveux central* qui contrôle directement ou indirectement tous les équilibres biologiques, citons :

-le système nerveux *sympathique*, dont la stimulation augmente la fréquence cardiaque (et donc le débit cardiaque), la contractilité myocardique, et accroît la pression et les résistances artérielles ,

-le système nerveux *parasympathique* qui a l'effet inverse du sympathique, l'un et l'autre étant en constante opposition afin d'assurer une régulation très précise,

- le système *rénine-angiotensine-aldostérone*, dont l'effet complète par voie sanguine l'action des systèmes sympathique et parasympathique, les *bradykinines*,
- des régulations locales ou loco-régionales au niveau des organes, notamment par le biais de l'endothélium vasculaire (NO).

## 2 - Adaptation à l'effort physique

L'effort entraîne un accroissement des besoins en oxygène et en substrats énergétiques.

Deux mécanismes principaux permettent de satisfaire les besoins métaboliques lors de l'effort: l'augmentation du débit sanguin des muscles en activité, et l'accroissement de l'extraction d'oxygène et de substrats dans le sang qui les perfuse.

### **a) Adaptation du débit sanguin musculaire à l'effort**

Deux mécanismes principaux peuvent entraîner une augmentation du débit sanguin d'un groupe musculaire actif :

Le premier est l'augmentation du débit cardiaque sous l'effet de la stimulation sympathique et médullo-surrénale.

Ceci sous-entend que le cœur et les coronaires soient en état d'assurer ce travail supplémentaire, ce qui n'est souvent pas le cas chez le sujet atteint de cardiopathie. L'effort est donc fréquemment un déclencheur de symptômes au cours des pathologies cardiaques, le cœur ne pouvant fournir cette augmentation de débit.

Le second moyen est la redistribution du sang des zones peu actives vers les zones musculaires en activité; notons que cette redistribution ne nécessite aucun travail cardiaque supplémentaire.

### **b) Augmentation des prélèvements sanguins en oxygène et en métabolites par le muscle travaillant.**

Au repos, le muscle ne prélève qu'une partie de l'oxygène et des substrats énergétiques présents dans le sang artériel. La différence artérioveineuse (par exemple en oxygène) représente ce prélèvement.

A l'effort, le muscle accroît son extraction sanguine en oxygène et en métabolites énergétiques. Ce phénomène ne nécessite aucune augmentation de l'activité cardiaque. L'importance de cette adaptation musculaire à l'effort peut être accrue de manière importante par l'entraînement physique chronique ce qui explique l'essentiel des bénéfices obtenus par la réadaptation des patients coronariens.



**Introduction :** La sémiologie est la discipline qui étudie les signes. Ceux-ci peuvent être fonctionnels (rapportés par le patient) ou physiques retrouvés lors de l'examen médical. C'est pourquoi les deux chapitres suivants sont intitulés « Savoir interroger » et « Savoir examiner ».

Il a paru utile de prendre aussi en considération les signes fournis par les examens complémentaires (examens paracliniques) les plus usuels, et notamment ceux de la radiographie thoracique et de l'électrocardiogramme.

## SAVOIR INTERROGER

« Le médecin qui ne peut se livrer à un bon interrogatoire et le patient qui ne peut en fournir les éléments courent un péril commun : celui de donner, ou de recevoir, une mauvaise thérapeutique » (P.D. White, 1955).

Face à l'attrait des examens complémentaires qui font tout le lustre de la médecine moderne, l'interrogatoire est trop souvent considéré par les médecins, notamment par les plus jeunes, comme désuet et sans intérêt. Pourtant il constitue le fondement sur lequel doit s'appuyer toute démarche diagnostique. Il est en effet utile :

- pour cerner la personnalité du patient, pour connaître son statut familial et social, pour préciser ses antécédents et pas seulement dans le domaine cardio-vasculaire,
- pour orienter la démarche diagnostique à partir des troubles fonctionnels qui motivent le recours au médecin ou aux structures de soins. Combien de diagnostics sont d'emblée évoqués par un bon interrogatoire, avant d'être confirmés ultérieurement par une exploration demandée à bon escient ? Combien d'examen complémentaires, aussi inutiles que coûteux, pourraient être évités par une écoute attentive du patient ?
- enfin pour évaluer le retentissement fonctionnel et la gravité de la cardiopathie. A cet égard, l'appréciation de la gêne fonctionnelle est, malgré sa subjectivité, aussi utile que les renseignements recueillis par les examens complémentaires pour juger de la gravité de la situation, suivre son évolution et, le cas échéant, prendre la décision urgente d'une prise en charge diagnostique et thérapeutique agressive.

## I - FACTEURS DE RISQUE DE SURVENUE DE MALADIE CARDIOVASCULAIRE ATHEROMATEUSE

Bien que les facteurs de risque d'athéromatose (ce terme désigne l'athérosclérose et les processus thrombotiques qui lui sont souvent associés.) ne soient pas des *signes* à proprement parler puisqu'ils n'entraînent souvent aucun symptôme, leur recueil fait partie intégrante de toute observation clinique. D'autre part, ils constituent la base rationnelle de la prévention des complications cliniques de l'athéromatose, qui constituent actuellement un problème majeur de santé publique dans les pays occidentaux. Il est donc important de les énoncer brièvement dans le document concernant la sémiologie.

### A - DEFINITION

On appelle facteur de risque toute caractéristique, anomalie, ou habitude associée à un surcroît de risque de développer la maladie, avec une relation jugée causale entre le risque et cette maladie, et dont l'éradication entraîne une raréfaction ou une diminution de gravité de l'affection.

### B - CLASSIFICATION

Plusieurs dizaines de facteurs de risque ont été identifiés. On peut classer les principaux de la manière suivante :

Caractéristiques personnelles non modifiables	Caractéristiques biochimiques ou physiologiques modifiables	Habitudes de vie
<ul style="list-style-type: none"> <li>• Age</li> <li>• Sexe masculin</li> <li>• Antécédents familiaux de maladie cardio-vasculaire</li> <li>• Antécédents personnels de maladie cardio-vasculaire</li> </ul>	<ul style="list-style-type: none"> <li>• Elévation de la pression artérielle</li> <li>• Elévation du cholestérol total sanguin, particulièrement du LDL cholestérol</li> <li>• Diminution du cholestérol HDL sanguin</li> <li>• Diabète</li> <li>• Facteurs thrombogènes</li> </ul>	<ul style="list-style-type: none"> <li>• Alimentation riche en graisses saturées, cholestérol, et calories</li> <li>• Tabagisme</li> <li>• Sédentarité</li> <li>• Consommation excessive d'alcool</li> <li>• Obésité : indice de corpulence, périmètre abdominal</li> </ul>

## C - IMPACT PRONOSTIQUE

Tous les facteurs de risque n'ont pas la même valeur prédictive vis-à-vis de l'athéromatose.

### 1 - L'âge et le sexe masculin

Ce sont des facteurs extrêmement importants qui pèsent lourdement sur le risque cardio-vasculaire. Ces facteurs permettent d'évaluer le risque cardio-vasculaire encouru mais n'offrent pas de possibilité préventive.

### 2 - Le tabagisme

La consommation de tabac est responsable d'un nombre considérable d'accidents cardiovasculaires. Cela tient au risque ajouté qu'elle entraîne et aussi à l'importance de sa prévalence. C'est surtout la consommation de cigarettes qui a été étudiée. Il faut dans le questionnement des malades s'enquérir au minimum de l'ancienneté du tabagisme et de la quantité de cigarettes consommées par jour. L'arrêt du tabac s'accompagne d'une diminution rapide du risque de complication cardio-vasculaire.

Rappelons que les méfaits liés au *tabagisme passif* (la fumée des autres) sont prouvés et ont conduit aux mesures récentes d'interdiction de fumer dans les lieux publics.

### 3 - Les lipides sanguins

Le cholestérol total dans le sang circulant est un facteur de risque majeur. En fait il faut distinguer l'effet opposé de 2 sous-fractions :

Le LDL-cholestérol : son élévation s'accompagne d'une augmentation du risque cardio-vasculaire, et particulièrement coronaire. En moyenne, une augmentation de 10% du LDL-cholestérol s'accompagne d'une augmentation de 20% du risque coronaire. Idéalement le LDL-cholestérol devrait être <1,70 g/l, et d'autant plus bas que l'on a d'autres facteurs de risque ou des antécédents de pathologie athéromateuse (1g/l après un accident cardiovasculaire athéromateux).

Le HDL-cholestérol : ici c'est au contraire les taux bas qui constituent un facteur de risque. Le HDL-cholestérol est inversement corrélé au risque de complication. On admet que le taux de HDL devrait être > 0,45g/l.

De nombreux essais cliniques ont montré l'efficacité préventive de la réduction du LDL cholestérol.

### 4 - La pression artérielle

A tous les âges et dans les deux sexes, l'élévation de la pression artérielle (> 140/90) s'accompagne d'une augmentation du risque cardio-vasculaire, et expose aux complications macrovasculaires, et ce, au prorata du niveau tensionnel. Cela est vrai pour la pression systolique et pour la pression diastolique, et s'applique à l'HTA systolique isolée, très fréquente après 70 ans.

De nombreux essais cliniques ont montré l'efficacité préventive de la réduction des chiffres tensionnels.

### 5 - Le diabète

C'est surtout le diabète de type II (glycémie à jeun > 7mmmo/l ou > 1,26g/l) qui pose problème par sa fréquence déjà importante et l'augmentation rapide de son incidence. Il entraîne des complications propres microvasculaires (rétinopathie, néphropathie). Mais il s'accompagne aussi d'une série de facteurs de risque: taux bas de HDL-cholestérol, taux élevé de triglycérides, hypertension artérielle, obésité androïde. La présence d'un diabète constitue donc un surcroît de risque cardio-vasculaire majeur.

A noter que le diabète ne figure pas dans la table de risque global (cf infra) de la Société Européenne de Cardiologie, car pour beaucoup, le risque évolutif de cette affection conduit à la considérer comme un réel antécédent pathologique.

### 6 - La surcharge pondérale et l'obésité


Pendant longtemps, la surcharge pondérale n'a pas été considérée comme un facteur majeur, surtout parce que sa valeur pronostique *indépendante* était incertaine. Cela signifie que sa valeur pronostique est due, pour l'essentiel, aux facteurs de risque qui lui sont fréquemment associés (augmentation de la pression artérielle, du cholestérol et de la fréquence du diabète). Cependant, d'un point de vue pragmatique, la lutte contre la surcharge pondérale est primordiale pour prévenir l'athéromatose puisqu'elle en favorise les facteurs de risque principaux. Liée au style alimentaire et à l'activité physique, elle peut être classée, comme dans le tableau ci-dessus, dans les habitudes de vie. Elle est quantifiée par :

-l'indice de masse corporelle :  $IMC = \text{poids (kg)} / \text{taille}^2 \text{ (m)}$ . Surcharge pondérale si  $IMC > 25$ , obésité si  $IMC > 30$ .

-le périmètre abdominal dont l'augmentation caractérise l'obésité androïde : anormal si >102 cm chez l'homme, >88 cm chez la femme (ces valeurs limites sont encore discutées, avec des variantes ethniques)

## D - NOTION DE RISQUE CARDIO-VASCULAIRE GLOBAL

Les différents facteurs de risque interagissent chez un même individu et ainsi augmentent le risque de façon multiplicative. Par exemple (figure 1), pour une même pression systolique de 190 mm Hg, le risque d'un accident cardio-vasculaire dans les 10 ans est multiplié par 1,6 chez un homme adulte, relativement à un homme du même âge avec une pression artérielle systolique (PAS) basse. Mais en présence concomitante d'un tabagisme il est multiplié par 4,5. Pour un individu donné il est donc fondamental d'évaluer le risque cardiovasculaire *global* avant d'entreprendre un traitement.



Différents moyens sont à la disposition des médecins pour évaluer ce risque athéromotique global: équations qui fournissent ce risque lorsque le niveau des facteurs considérés est entré dans un ordinateur ou une calculette ou, à l'opposé, simple décompte des facteurs de risque. On peut aussi utiliser une grille comme celle qui suit (recommandée par la Société Européenne de Cardiologie fig 2) , tenant compte des facteurs suivants : sexe, âge, tabagisme, taux de cholestérol total et niveau de pression artérielle systolique. Elle donne pour les pays Européens le risque de décès cardio-vasculaire à 10 ans.

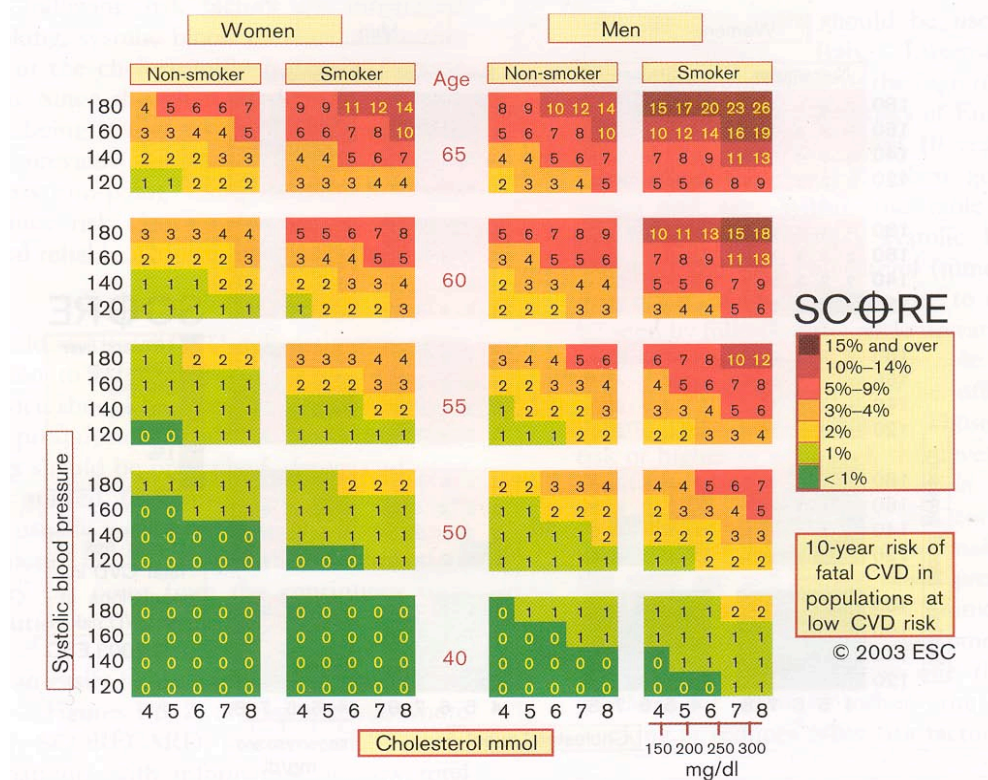


Figure 2 : Risque de décès cardio-vasculaire en 10 ans (Table SCORE)

Bien entendu l'estimation du risque ainsi obtenue doit être majorée si d'autres facteurs de risque sont présents (obésité, sédentarité, HDL-cholestérol bas), en cas de diabète ou d'antécédents familiaux d'accidents cardio-vasculaires précoces.

Elle est aussi fortement majorée si un retentissement sur les *organes-cibles* a été mis en évidence par l'examen clinique et les techniques paracliniques recommandées (hypertrophie ventriculaire gauche, microalbuminurie, athérosclérose).

*Remarque* : On parle souvent de risque *absolu* pour parler du risque *global*. C'est une erreur : le risque global désigne le risque lié à la prise en compte simultanée de plusieurs facteurs de risque, par opposition au risque lié à un facteur considéré isolément. Dans une optique de prévention individuelle c'est le risque global qui est pertinent.

## II - ANTECEDENTS PERSONNELS ET FAMILIAUX

### A - SUR LE PLAN PERSONNEL

Bien évidemment, le médecin recherche et note tous les antécédents du patient (ainsi que ses thérapeutiques), notamment ceux qui peuvent interférer avec les décisions de prescription d'examen complémentaires ou de traitements.

Les patients qui ont déjà été victimes d'un accident cardio-vasculaire (infarctus myocardique, accident vasculaire cérébral...) ont fait la preuve *ipso facto* qu'ils étaient à haut risque. Ces antécédents devront être précisés et vérifiés avec attention.

Il faudra aussi rechercher des *atteintes silencieuses des organes « cibles »* de l'athérome, particulièrement :

- un infarctus myocardique silencieux visible sur l'ECG,
- une atteinte artérielle périphérique par l'examen clinique complété si besoin par un bilan écho-doppler,
- une hypertrophie cardiaque recherchée par l'ECG et l'échographie cardiaque en cas d'HTA,
- une microalbuminurie recherchée au laboratoire en cas d'HTA notamment.

### B - SUR LE PLAN FAMILIAL

Tous les antécédents familiaux sont recherchés, particulièrement ceux de maladies cardio-vasculaires athéromateuses (artériopathie des membres, coronaropathie quelle que soit la forme clinique, accident vasculaire cérébral) précoce (moins de 55 ans pour un homme, 65 ans pour une femme) chez des parents du premier degré (père, mère, frère, sœur) qui augmentent considérablement le risque d'un accident dans les années suivantes.

On recherchera aussi de manière attentive les antécédents familiaux de diabète, d'HTA, de dyslipidémie et les atteintes cardiovasculaires d'origine génétique.

## III - SIGNES FONCTIONNELS CARDIAQUES PRINCIPAUX

Les cardiopathies peuvent être asymptomatiques ou donner peu de signes, et seront alors découvertes lors de l'examen du patient par un médecin, ou lors de la réalisation d'un examen complémentaire .

Mais dans la plupart des cas, les pathologies cardio-vasculaires entraînent l'apparition de signes fonctionnels indispensables à connaître pour assurer la prise en charge optimale de ces patients qui peuvent être immédiatement menacés dans leur existence par la pathologie cardiaque en évolution. Les symptômes cardiaques les plus fréquents sont les douleurs, la dyspnée (essoufflement), les palpitations, les malaises et pertes de connaissances.

### A - LES DOULEURS

Les douleurs thoraciques sont un motif très fréquent de consultation et de recours aux services de soins notamment en urgence.

#### 1 - Les douleurs thoraciques d'origine cardio-vasculaire.

Près de la moitié des douleurs thoraciques motivant une consultation évoque fortement ou simule plus ou moins une douleur d'origine cardio-vasculaire. Savoir les reconnaître dès le premier interrogatoire est d'autant plus nécessaire que l'examen clinique n'est bien souvent d'aucune utilité et que leur méconnaissance peut avoir des conséquences immédiatement dramatiques.

Les causes de ces douleurs thoraciques d'origine cardio-vasculaire sont multiples :

- l'insuffisance coronaire est de loin la cause la plus fréquente, qu'il s'agisse de l'angor ou de l'infarctus myocardique.

- les autres étiologies cardio-vasculaires sont par ordre de fréquence décroissante la péricardite aiguë, l'embolie pulmonaire, la dissection aortique et certains troubles du rythme douloureusement ressentis.

### a) Angor

Encore appelé angine de poitrine, décrite en 1768 par Héberden\*, par comparaison avec la brûlure de l'angine au niveau du cou. Il est la manifestation clinique de l'ischémie myocardique dont la preuve est habituellement apportée par l'apparition contemporaine d'anomalies ou de modifications de la repolarisation à l'ECG.

De nombreuses *variantes* de l'angor sont décrites, en fonction du caractère typique ou non de la douleur, des conditions d'apparition de celle-ci (effort ou repos), de sa stabilité ou au contraire de son évolutivité :

-**L'angor typique** est de type de constriction ou de brûlure, de siège rétrosternal ou en barre médiosternale. La douleur est indiquée par le patient du plat de la main appliquée largement à la face antérieure du thorax ou par les 2 mains placées en crochet de part et d'autre du sternum. Cette douleur, irradie habituellement à l'épaule gauche et à la face interne du bras gauche, au maxillaire inférieur, plus rarement à l'épaule droite et à la face interne du bras droit, ou encore dans le dos. La crise d'angor est de durée brève, inférieure à 15 minutes, qu'elle s'arrête spontanément, avec l'arrêt des circonstances qui l'ont provoquée (un effort le plus souvent), ou après trinitroglycérine sublinguale.

-**L'angor peut être atypique**, soit parce que sa localisation se limite à une ou plusieurs de ces irradiations sans intéresser le thorax, soit parce qu'il s'accompagne de manifestations digestives comme des éructations, de manifestations respiratoires comme un essoufflement qui peut prendre l'aspect d'un blocage respiratoire (blockpnée), ou encore de palpitations. En dehors de la blockpnée indolore et de la localisation isolée de la douleur aux angles de la mâchoire inférieure, l'angor atypique a une valeur diagnostique moindre, à moins qu'il ne survienne chez un coronarien reconnaissant sa douleur habituelle, chez un sujet ayant d'autres localisations de la maladie athéromateuse ou ayant plusieurs facteurs de risque athérogènes.

-**L'angor d'effort** est la conséquence d'une augmentation insuffisante du débit coronaire pour compenser l'augmentation de la consommation myocardique d'oxygène secondaire à l'accroissement du travail cardiaque. Il apparaît pour un effort constant qui définit le *seuil ischémique*. Il s'agit le plus souvent d'un effort de marche, de montée d'escaliers ou d'un acte sexuel, mais exceptionnellement d'un effort effectué avec la partie supérieure du corps. La crise est favorisée par le froid, la marche contre le vent ou en côte, les périodes post prandiales, qui sont autant d'événements extérieurs qui abaissent le seuil ischémique. La crise d'angor est manifestement liée à l'effort car non seulement elle apparaît à l'effort mais régresse ou disparaît avec l'arrêt de celui-ci. L'angor survenant à l'occasion d'une émotion, d'un stress ou d'un cauchemar a les mêmes mécanismes physiopathologiques que l'angor d'effort et la même signification clinique.

Ce type d'angor, notamment chez un homme d'âge moyen, est le plus typique, et témoigne en général de la présence d'un ou plusieurs rétrécissements significatifs sur les artères coronaires.

-**L'angor spontané** survient au **repos**. Il est la conséquence d'une diminution primitive du débit coronaire sans augmentation préalable de la consommation myocardique d'oxygène. Il est soit en rapport avec un spasme sur un réseau coronaire angiographiquement normal et on parle d'angor de Prinzmetal\*, soit avec un rétrécissement coronaire tellement serré qu'il suffit d'une faible variation de la vaso-motricité coronaire pour déclencher la crise. L'angor de repos, surtout s'il se répète, a une signification pronostique péjorative (modification de la plaque d'athérome avec constitution d'un thrombus non obstructif).

-Une variante angineuse à connaître est l'angor de *primo-décubitus*. C'est un équivalent d'œdème subaigu pulmonaire (cf §B2) par augmentation de la pression télédiastolique du ventricule gauche et, par voie de conséquence, de la consommation myocardique d'oxygène.

Parallèlement aux circonstances de survenue de l'angor, les cliniciens attachent la plus grande importance à l'*évolution des crises d'angor dans le temps*. Ils distinguent l'angor stable et instable, ainsi que l'angor post revascularisation et post infarctus.

-**L'angor stable** survient à l'effort, avec de loin en loin une crise de survenue spontanée. Il est répétitif pour le même niveau d'effort, la fixité du seuil ischémique témoignant de la stabilité du degré de la (ou des) sténose(s) coronaire(s). Cette appréciation conforte en général le clinicien dans sa décision de poursuite du traitement en cours.

-**L'angor instable** correspond à plusieurs situations cliniques différentes qui sont réunies par la même appréciation d'une situation clinique critique justifiant une prise en charge agressive :

soit apparition des premières crise d'angor et c'est l'angor de novo.

soit diminution du niveau des efforts déclenchant les crises d'angor, témoignant d'un abaissement progressif du seuil ischémique, et c'est l'angor aggravé.

soit apparition et répétition des crises d'angor spontané, sans élévation significative de la troponine. (Cf sémiologie biologique).

Ces 3 types d'angor instable ont la même signification pronostique péjorative. Ils correspondent en général à la constitution d'un caillot intra-luminal intra coronaire, plus ou moins occlusif, au contact d'une plaque d'athérome érodée ou fissurée. Ils justifient une prise en charge active urgente.

-L'angor survenant chez un patient ayant bénéficié d'une revascularisation ou ayant déjà eu un infarctus du myocarde est lui aussi préoccupant et justifie aussi une prise en charge urgente et active.

### **b) Syndrome coronarien aigu ; infarctus myocardique aigu.**

La douleur des syndromes coronariens aigus (dont l'infarctus myocardique aigu) est semblable à celle de l'angor avec les mêmes atypies. Toutefois elle s'en distingue par des particularités qui permettent de l'identifier facilement :

- par son intensité, la douleur étant fréquemment intolérable avec angoisse et « sensation de mort imminente ».
- par sa diffusion très large avec de multiples irradiations, encore que la douleur puisse se limiter à l'une de ces irradiations.
- par sa prolongation pendant 15 minutes et plus, caractère confirmé par sa résistance à la nitroglycérine sublinguale.
- enfin par la présence fréquente de signes d'accompagnement : nausées , voire vomissements , sueurs...

A noter que l'examen clinique reste très pauvre ce qui ne saurait écarter le diagnostic.

De ce fait, même s'ils sont recueillis sans contact direct avec le patient, par téléphone par exemple, c'est sur ces seuls critères fonctionnels qu'il faut décider le recours sans délai aux services mobiles d'urgence (N° de téléphone :15). L'arrivée rapide de l'équipe du SMUR permettra de faire face à une éventuelle complication vitale et de décider, après confirmation (par l'ECG) du diagnostic d'infarctus en cours de constitution, des modalités appropriées de revascularisation et d'hospitalisation.

### **c) Péricardite aiguë.**

Très voisine de la douleur de l'infarctus myocardique aigu, la douleur de la péricardite aiguë s'en distingue par une moindre intensité, par son renforcement lors de l'inspiration ainsi que par son atténuation en position assise, et par une irradiation fréquente vers les trapèzes.

Elle s'accompagne très habituellement d'une fièvre modérée (38°-38°,5) qui est présente dès l'apparition de la douleur (au contraire de l'infarctus myocardique aigu où elle est retardée).

### **d) Embolie pulmonaire.**

Dans trois quarts des cas, elle est révélée ou s'accompagne d'une douleur thoracique. Celle-ci est habituellement latéro-thoracique, à type de point de côté, augmentée par l'inspiration. Elle s'accompagne très fréquemment de toux, de tachypnée et, plus tardivement, d'hémoptysie.

### **e) Dissection aortique aigue.**

C'est une douleur très brutale qui évoque un infarctus myocardique aigu.

On doit suspecter systématiquement la dissection aortique si la douleur a l'allure d'une déchirure antéro-postérieure thoracique, irradiant dans le dos puis descendant jusque dans les lombes.

Les antécédents d'HTA, la découverte d'un souffle diastolique et d'une asymétrie tensionnelle de plus de 25 mm d'Hg entre les 2 bras sont des éléments supplémentaires inconstants en faveur de cette hypothèse diagnostique qui contre-indique le traitement thrombolytique (utilisé au cours de l'infarctus aigu) et nécessite une hospitalisation très urgente dans un centre disposant d'une équipe de chirurgie cardiaque.

### **f) Arythmies douloureuses.**

Toutes les tachyarythmies peuvent être ressenties comme une douleur angineuse, alors même que le patient ne ressent aucune palpitation. Au cours d'une arythmie, la survenue d'une douleur angineuse et la constatation à l'ECG d'anomalies ou de modifications de la repolarisation ne signifient pas qu'il existe obligatoirement des lésions coronaires critiques.

## **2 - Les douleurs thoraciques d'origine non cardio-vasculaire.**

### **a) Algies précordiales d'origine « nerveuse ».**

Elles sont extrêmement fréquentes et, bien entendu, inquiètent à tort les patients et, malheureusement aussi certains médecins.

Ces douleurs sont de localisation très variable d'un épisode à l'autre et d'un interrogatoire à l'autre : les plus fréquentes sont ponctiformes désignées par le sujet du bout d'un doigt, transfixiantes en coup d'aiguille ou de poignard ; d'autre, parfois chez le même sujet, sont plus largement étalées, de topographie latéro-thoracique gauche ou droite, avec ou sans irradiation au bras correspondant où la gêne prend volontiers l'aspect d'un engourdissement ou d'un fourmillement. Le contexte neurotonique d'un sujet manifestement angoissé, le caractère flou et erratique de la douleur, l'absence de tout lien avec l'effort, l'ancienneté des douleurs qui se répètent depuis de nombreuses années sans qu'aucun événement coronaire ne soit venu compliquer cette histoire sont très évocateurs d'une origine nerveuse. La durée de ces douleurs est encore un argument pour écarter une origine cardiaque, soit qu'elles soient excessivement courtes, décrites comme durant une fraction de seconde, soient qu'elles soient excessivement prolongées, décrites comme durant plusieurs heures sans qu'il existe aucun argument clinique ou ECG pour un infarctus myocardique, ancien ou récent.

### **b) Douleurs cervico-brachiales et pariétales.**

Les douleurs cervico-brachiales, non influencées par la marche, mais déclenchées par un mouvement de la tête ou du bras, sont en rapport avec une pathologie vertébrale cervicale ou une périarthrite scapulo-humérale.

Les douleurs intercostales en hémi-ceinture, uni ou bilatérales, évoquent une pathologie vertébrale dorsale. Unilatérales, elles peuvent précéder l'apparition de l'éruption d'un zona.

Les douleurs parasternales, réveillées par la palpation d'une articulation chondro-costale, sont évocatrices d'un syndrome de Tietze\*.

### **c) Douleurs pleuro-pulmonaires.**

Ce sont des douleurs pariétales, latéro-thoraciques, durables. Augmentées par des mouvements respiratoires profonds et atténuées par des mouvements respiratoires superficiels, elles sont souvent d'origine pleurales. Dans un contexte fébrile aigu, de toux et d'altération récente de l'état général, elles peuvent révéler une pneumopathie aiguë.

### **d) Douleurs d'origine digestive et hépatique.**

Ce sont des douleurs abdominales en rapport avec une cholécystite, une colique hépatique, un ulcère gastro-duodénal, une pancréatite. Chacune de ces douleurs, avec ses caractères propres, peut irradier dans le thorax, jusqu'au niveau apical et thoraco-brachial.

Deux points sont importants à retenir :

d'une part ces douleurs peuvent simuler un angor ou s'intriquer avec d'authentiques douleurs angineuses dont elles constituent le facteur déclenchant.

d'autre part l'hépatalgie d'effort (cf insuffisance cardiaque), qui est une gêne en barre douloureuse de l'épigastre à l'hypochondre droit, peut simuler un angor bas situé par son lien avec les efforts, notamment de marche, et par sa survenue post prandiale. La constatation d'une hépatomégalie douloureuse à la pression douce de l'hypochondre droit et d'une turgescence spontanée des jugulaires permet aisément de la rattacher à un foie cardiaque.

## **3 - Les douleurs des membres inférieurs d'origine artérielle.**

### **a) Claudication intermittente douloureuse.**

C'est la manifestation clinique caractéristique de l'ischémie musculaire qui apparaît lorsque l'augmentation de la consommation musculaire en oxygène liée à l'accroissement du travail musculaire n'est plus compensée par une augmentation parallèle du débit des artères des masses musculaires correspondantes.

C'est une douleur, à type de crampe, qui apparaît à la marche et oblige le patient à ralentir ou à s'arrêter. La douleur disparaît alors en 2 à 3 minutes de repos, pour réapparaître à la reprise de la marche. La topographie de cette douleur dépend du niveau de l'obstacle artériel : muscles des jambes (mollet pour la plus typique) pour les obstacles fémoraux superficiels et sous-jacents ; cuisse pour les obstacles de l'artère fémorale profonde et commune ou de l'artère iliaque externe ; fesse pour les obstacles iliaques internes.

La douleur apparaît en général pour la même distance de marche en terrain plat, à vitesse modérée : cette distance, exprimée en mètres, constitue le *périmètre de marche* qui mesure le seuil ischémique en rapport avec cette artérite. Les variations du périmètre de marche permettent de suivre l'évolution de cette artérite, l'aggravation se traduisant par une réduction progressive du périmètre de marche, l'amélioration par son allongement.

Le caractère douloureux de la claudication intermittente d'origine vasculaire et son lien avec l'effort permettent en général de la distinguer des douleurs d'origine rhumatologique et/ou neurologiques.

### **b) Douleurs ischémiques de repos.**

Chez un patient souffrant de claudication intermittente douloureuse avec un périmètre de marche modeste ou récemment raccourci, le même genre de douleur peut apparaître au repos, après 1 ou plusieurs heures en position allongée. Cette douleur oblige le patient à sortir la ou les jambes de la chaleur du lit. Elle ne cédera le plus souvent, après quelques minutes, qu'en position assise et les jambes pendantes au bord du lit. Cette douleur traduit en général une atteinte artérielle plus sévère que la claudication à la marche.

### **c) Douleur d'ischémie aiguë.**

C'est une douleur ayant les mêmes caractères que la douleur ischémique de repos, mais intolérable par son intensité et l'inefficacité de la position déclive du membre douloureux. Elle est exacerbée par le moindre contact, le poids du drap ou le toucher le plus léger sans la moindre pression. Le membre atteint est blanc, froid avec une hypoesthésie douloureuse au toucher. Le niveau supérieur des signes cutanés permet de repérer le siège de l'obstruction artérielle. La constatation d'une ischémie aiguë de membre est une urgence diagnostique et thérapeutique, du fait de la menace non seulement pour l'intégrité du membre mais aussi pour la vie du patient.

## **4 - Les douleurs des membres inférieurs d'origine veineuse**

### **a) « Jambes lourdes »**

Il s'agit d'un syndrome très fréquent, le malade se plaignant de lourdeurs plus ou moins douloureuses des membres inférieurs, souvent fluctuant en fonction des saisons (plus important durant les grandes chaleurs), ou avec le cycle menstruel. Ce syndrome peut exister même en l'absence de signe physique d'insuffisance veineuse.

### **b) Douleur de phlébite, de thrombose veineuse aiguë.**

Cette pathologie peut de manière inconstante être révélée par des douleurs. Dans sa forme la plus typique atteignant une veine du mollet, cette douleur vive siège à ce niveau. Elle peut être reproduite par la palpation du mollet douloureux ou par la dorsiflexion du pied.

## **B - LA DYSPNEE**

La dyspnée est, avec l'asthénie, le principal symptôme de l'insuffisance cardiaque gauche.

Elle n'est pas synonyme d'insuffisance cardiaque pouvant être due notamment à une affection broncho-pulmonaire, à une anémie, ou à une désadaptation cardio-vasculaire à l'exercice physique, notamment chez un sujet sédentaire. Elle peut, enfin, être d'origine nerveuse : elle est alors caractérisée par un ou 2 mouvements respiratoires très amples ; ce « phénomène du soupir », bien que physiologique, peut inquiéter à tort les sujets.

La dyspnée au cours des cardiopathies est en général une *polypnée* (rythme ventilatoire accéléré) une sensation de soif d'air. Pour mémoire la fréquence ventilatoire de repos normale chez l'adulte est inférieure à 15 par minute environ.

### **1 - La dyspnée d'effort et de repos.**

#### **a) Description**

Cette polypnée peut survenir simplement à l'effort, avant de devenir permanente, au repos.

La *dyspnée d'effort* est source d'invalidité dont le degré varie en fonction des activités du patient : le même effort dyspnéisant sera plus ou moins invalidant selon qu'il concerne un travailleur de force ou, au contraire, un sujet sédentaire.

La *dyspnée de repos* s'accompagne très habituellement d'orthopnée : le patient éprouve alors un besoin invincible de s'appuyer sur plusieurs oreillers pour respirer en position demi-assise, voire en position assise les jambes pendantes au bord du lit, ou dans un fauteuil.

#### **b) Quantification**

Il est important de quantifier, même de manière subjective, l'importance de la gêne fonctionnelle et son évolution notamment sous l'influence des traitements. On utilise communément la classification de la New York Heart Association (NYHA) :

classe I : dyspnée d'effort exclusive pour des efforts inhabituels ; le patient n'éprouve aucune gêne dans la vie courante.

classe II : dyspnée d'effort exclusive pour des efforts importants de la vie courante, comme la marche rapide ou la montée de plus de 2 étages.

classe III : dyspnée d'effort exclusive pour des efforts modestes de la vie courante, comme la marche en terrain plat à vitesse normale ou la montée de moins de 2 étages.

classe IV : dyspnée permanente, de repos comme d'effort, confinant le patient au logement, voire à la chambre.

Pour les patients fonctionnellement très limités (stade III notamment), on peut, pour préciser l'invalidité fonctionnelle, s'aider du *test de marche de 6 minutes* réalisé dans des conditions techniques bien définies et qui consiste à mesurer la distance que peut parcourir un patient pendant ce délai de temps. ( normale chez un adulte > 400 mètres environ)

### **2 - L'œdème pulmonaire.**

L'œdème pulmonaire aigu correspond à une inondation alvéolaire diffuse par un transsudat secondaire à l'élévation de la pression capillaire pulmonaire au dessus de 25 mm d'Hg.

Dans sa forme typique, *l'œdème pulmonaire aigu* est une détresse respiratoire de survenue brutale, souvent nocturne, caractérisée par une polypnée superficielle, très rapide, angoissante et parfois douloureuse avec sensation de chape de plomb sur les épaules. La dyspnée s'accompagne d'un grésillement laryngé et d'une toux ramenant une expectoration mousseuse, blanchâtre ou saumonée. Le patient, souvent agité, couvert de sueurs, est obligé de s'asseoir, jambes pendantes au bord du lit. L'auscultation pulmonaire (cf examen clinique) permet d'entendre des râles crépitants bilatéraux, remontant des bases vers les sommets, en véritable marée montante. Il est fréquent d'observer une sémiologie d'épanchement pleural uni ou bilatéral associée. Le rythme cardiaque doit être soigneusement noté, habituellement très rapide. Deux signes peuvent aggraver ce tableau déjà dramatique: une cyanose qui, associée à une expectoration mousseuse abondante et continue, évoque un œdème pulmonaire asphyxique, et une hypotension artérielle avec ou sans signes périphériques de choc.

L'œdème pulmonaire aigu est une urgence thérapeutique.

Les *œdèmes pulmonaires subaigus* sont aujourd'hui beaucoup plus fréquents que les formes aiguës ou suraiguës. Chez un patient souffrant d'une dyspnée d'effort et/ou de repos, au stade III/IV de la NYHA, l'aggravation progressive de la gêne respiratoire aboutit à une polypnée sévère avec orthopnée. L'auscultation pulmonaire constate des râles crépitants et sous-crépitations aux 2 bases, voire à mi champs pulmonaires. La tension artérielle est souvent élevée, cause ou conséquence de l'œdème pulmonaire. La mise en œuvre d'un traitement approprié s'impose pour éviter l'acutisation de la détresse respiratoire.



### 3 - Le pseudo-asthme cardiaque.

La congestion pulmonaire peut prendre l'aspect d'une crise d'asthme avec une bradypnée expiratoire, une orthopnée, une toux peu productive et, un mélange de râles sous-crépitaux et sibilants à l'auscultation pulmonaire (cf examen clinique). Cliniquement, l'origine cardiaque de cette détresse respiratoire est d'autant plus difficile à affirmer qu'elle survient chez un sujet ayant un passé de pathologies bronchopulmonaires. Pourtant le diagnostic est essentiel car le potentiel évolutif du pseudo-asthme cardiaque est identique à celui des autres formes d'œdème pulmonaire.

## C - LES PALPITATIONS

Le rythme cardiaque physiologique est dit sinusal (car déterminé par l'activité du nœud sinusal situé à la partie haute de l'oreillette droite) et normalement de l'ordre de 50 à 100/minute au repos chez l'adulte. En dessous de ces limites on parle de bradycardie ; au dessus on parle de tachycardie.

Les palpitations correspondent à la perception anormale des battements cardiaques, qui paraissent plus rapides et/ou plus forts qu'habituellement. Elles sont souvent révélatrices d'un trouble du rythme cardiaque et il faut essayer d'en faire préciser les caractères par le patient. Si l'on assiste à la crise rythmique, il faut noter la fréquence cardiaque mesurée sur une minute à l'auscultation du cœur, le caractère régulier ou non du trouble du rythme et sa tolérance. Dans tous les cas, l'idéal est de pouvoir documenter l'anomalie par un ECG *pendant* la crise. Dans tous les cas un ECG *après* la crise sera enregistré.

Pour simplifier leur analyse, on peut étudier cette symptomatologie selon que le rythme cardiaque est ou non régulier pendant la crise rythmique.

### 1 - Palpitations avec rythme cardiaque régulier

#### a) Tachycardie sinusale

Liée à la stimulation du nœud sinusal elle s'observe normalement au cours de l'effort physique, de la fièvre, de l'émotion ou comme conséquence d'une hyperthyroïdie, d'une insuffisance cardiaque ou encore de la prise d'excitants.

Il existe rarement des tachycardies sinusales inappropriées à un rythme de 110 à 130/min responsables de palpitations, d'installation progressive et avec retour progressif à la normale. Elles sont sans gravité.

#### b) Tachycardie de Bouveret

Elle correspond à une tachycardie naissant habituellement au niveau de la jonction auriculo-ventriculaire (tachycardie jonctionnelle) chez un sujet généralement indemne de cardiopathie. Le plus souvent la crise a un début brutal, sans facteur déclenchant. Le patient sent tout d'un coup son cœur "s'emballer", ce qui s'accompagne fréquemment d'un malaise lipothymique. Le rythme cardiaque est régulier avec une fréquence allant de 180 à 240/min. La crise dure de quelques minutes à quelques heures et la fin, généralement brutale comme le début, est souvent suivie d'une crise polyurique. Les crises de tachycardie de Bouveret ont une évolution variable au cours de la vie avec des récurrences plus ou moins fréquentes, mais il s'agit en règle générale d'une affection bénigne.

#### c) Flutter atrial

Il complique assez souvent une cardiopathie mais peut être isolé. Il peut se manifester par des palpitations, mais peut être asymptomatique ou au contraire se compliquer d'insuffisance cardiaque entraînant une polypnée d'effort révélatrice de l'affection.

La fréquence cardiaque est en règle parfaitement régulière à 150/mn.

L'évolution dépend de l'affection cardiaque causale.

#### d) Tachycardie ventriculaire

Il s'agit du trouble rythmique le plus grave, souvent mal toléré sur le plan fonctionnel et hémodynamique (risque de syncope) qui survient volontiers mais non exclusivement chez les patients atteints de cardiopathie d'origine ischémique.

La tachycardie est régulière avec un rythme entre 120 et 200 par minute.

Elle peut entraîner des signes d'œdème pulmonaire ou de choc cardiogénique imposant un traitement en urgence, voire dégénérer en fibrillation ventriculaire avec un risque de mort subite en l'absence de traitement en extrême urgence.

### 2 - Palpitations avec rythme cardiaque irrégulier

#### a) Extrasystoles

Ce sont des battements prématurés dans le cycle cardiaque. Les extrasystoles peuvent être ou non perçues par le patient. Lorsqu'il s'en plaint, il rapporte souvent des impressions d'a-coups thoraciques et/ou cervicaux, et parfois de sensation d'arrêt transitoire du cœur (pause post extrasystolique) plus ou moins gênants. Il importe de préciser s'il existe des circonstances déclenchantes : prise d'excitant, repos ou effort.

Leur signification pronostique varie selon qu'il existe une cardiopathie sous jacente, et selon leur site d'origine dans le cœur (supraventriculaire ou ventriculaire), ce qui peut être précisé par l'ECG per critique.

## **b) Fibrillation atriale**

C'est le trouble du rythme le plus fréquent. Parfois isolée et d'autant plus fréquente que le sujet est plus âgé, elle complique volontiers les valvulopathies mitrales, les cardiomyopathies notamment ischémiques, l'hypertension artérielle et l'hyperthyroïdie.

Elle se manifeste sous forme de palpitations de survenue souvent brutale ou d'impression d'emballement plus ou moins intermittent du cœur. L'accès peut s'accompagner de dyspnée ou d'angor, rarement de lipothymie. Elle peut également se révéler par une poussée d'insuffisance cardiaque ou une embolie artérielle.

A l'auscultation, le rythme cardiaque est rapide et surtout irrégulier (tachyarythmie) entre 110 et 170/mn en général. L'évolution dépend habituellement de l'existence ou non d'une cardiopathie associée.

La fibrillation atriale peut être paroxystique et peut devenir permanente et être alors moins symptomatique.

## **D - SYNCOPES, PERTES DE CONNAISSANCE, LIPOTHYMIES**

Perte de connaissance brève, en général avec chute, liée à une diminution transitoire du débit sanguin cérébral, la syncope est un phénomène fréquent mais souvent difficile à caractériser. Elle doit être distinguée des malaises sans perte de conscience vraie (*lipothymies*). L'interrogatoire est le temps capital du diagnostic, car les causes de syncope sont nombreuses.

### **1 - Syncope vaso-vagale**

La perte de connaissance d'origine vaso-vagale est la plus fréquente. Liée à un dysfonctionnement temporaire du système nerveux autonome, elle survient typiquement de manière progressive avec des prodromes: malaise général, nausées, bourdonnement d'oreilles, sueurs. Il existe des circonstances favorisantes : atmosphère confinée, surchauffée, période post-prandiale, émotion, coup douloureux. La perte de conscience peut être complète, mais souvent le patient déclare avoir entendu ce qui se disait, sans pouvoir réagir. Le retour à la normale est également progressif avec parfois vomissements et asthénie marquée. Ces syncopes vaso-vagales sont en règle bénignes, mais parfois gênantes par leur fréquence.

### **2 - La syncope de Stokes-Adams\***

La syncope dite de Stokes-Adams survient brutalement sans aucun prodrome et sans facteur déclenchant. Elle entraîne la chute du patient et est donc souvent traumatisante. La perte de conscience est brève ; des mouvements convulsifs sont parfois observés ; le retour de la conscience est rapide d'où le terme de "syncope à l'emporte pièce", sans signe post-critique. Elle évoque en premier lieu une étiologie cardiaque qu'il faut absolument rechercher (trouble de la conduction avec *bradycardie* ou *tachycardie* paroxystique principalement ventriculaire.). Ces syncopes sont potentiellement graves, pouvant conduire au *décès subit* du patient.

### **3 - Autres syncopes**

D'autres syncopes peuvent être observées dans des circonstances particulières et sont alors évocatrices d'étiologies précises :

*les syncopes déclenchées par l'effort* évoquent en premier lieu un rétrécissement aortique, mais aussi une cardiomyopathie obstructive ou un trouble du rythme ventriculaire.

*les syncopes positionnelles* : essentiellement déclenchées par le passage du décubitus à la position debout ; elles traduisent une hypotension orthostatique souvent d'origine médicamenteuse et sont authentifiées par la prise de pression artérielle en position allongée, puis debout. A l'inverse une syncope déclenchée par le décubitus dorsal peut faire évoquer une tumeur intracardiaque.

Beaucoup plus rarement le déclenchement du malaise *par la rotation ou la compression du cou*, évoque une hypersensibilité sino-carotidienne.

# SAVOIR EXAMINER

Dans la mesure du possible l'examen se fera dans une pièce calme à une température confortable et, préférablement, à la lumière du jour. Sauf demande du sujet ou contexte particulier, il faut l'examiner seul, en respectant au maximum son intimité. Chez l'enfant, il faudra probablement accepter des compromis, comme de l'examiner dans les bras de la mère.

L'examen du système cardio-vasculaire sera toujours complété par un examen général, et des autres organes (cf cours spécifiques).

## I - EXAMEN GENERAL

### A - POIDS ET TAILLE

Le poids est à apprécier en fonction de la taille par le calcul de l'*indice de masse corporelle* (IMC) (voir facteurs de risque).

A partir de la taille et du poids, une table permet de connaître la *surface corporelle*, information très utile pour comparer des patients entre eux.

De plus en plus fréquemment, on mesure aussi le *périmètre abdominal*, à l'aide d'un mètre de couturière (cf facteurs de risque).

Des variations du poids peuvent correspondre à des situations diverses ; citons :

- Une *surcharge pondérale* avec ou sans distribution particulière des graisses. Une surcharge grasseuse essentiellement abdominale, de type androïde, apparaît comme un facteur de risque particulier vis-à-vis des complications de l'athérombose, d'où l'importance de la mesure du périmètre abdominal (voir facteurs de risque).
- la *rétenion hydrique*, au cours de l'œdème d'origine cardiaque ; elle se résume au début à une prise pondérale inexplicable puis surviennent des œdèmes déclives, blancs, mous, prenant le godet, prédominant aux chevilles chez le sujet debout, et dans les lombes et au niveau de la racine des cuisses chez le patient alité.
- une *dysthyroïdie* qui peut engendrer des variations rapides de poids (perte de poids si hyperthyroïdie).
- un état de *dénutrition*

### B - MORPHOTYPE

Diverses variétés de cardiopathies sont associées à des modifications qui peuvent intéresser la tête et le visage (trisomie 21), la face (lupus érythémateux disséminé, acromégalie, etc.). Ainsi pourra-t-on retrouver un syndrome dysmorphique (par exemple une maladie de Marfan), une dystrophie musculaire, un retard de croissance...

## II - EXAMEN DU CŒUR (ET DU THORAX)

### A - INSPECTION

L'inspection du thorax peut occasionnellement fournir des informations utiles :

- Présence de cicatrices, notamment de chirurgie cardiaque.
- Fréquence respiratoire (normale <15/min au repos chez l'adulte) ; qualité de la respiration (pénibilité, régularité) : dyspnée de repos, orthopnée, respiration « particulière » (cf sémiologie pneumologique).
- Forme : thorax en tonneau des insuffisants respiratoires, thorax en entonnoir (*pectus excavatum*), cyphoscoliose.
- Recherche de rares pulsations visibles :  
Un soulèvement de la paroi thoracique, synchrone du pouls, dans la région sus-mammaire gauche, peut témoigner d'un anévrysme pariétal du ventricule gauche.

## B - PALPATION

On cherche à localiser le choc de pointe : point le plus bas et le plus externe où le choc cardiaque peut être senti. Il est au mieux perçu sur un sujet en décubitus latéral gauche en général sous le mamelon gauche. Il est synchrone du pouls. Il donne une idée de la taille du cœur : en cas de cardiomégalie, le choc de pointe est dévié en bas et en dehors.

Des frémissements palpables ont la même signification que les souffles (cf auscultation). Un souffle frémissant est certainement organique.

Elle peut aussi confirmer la présence de pulsations anormales, parfois notées lors de l'inspection.

La palpation du thorax réalisée en mettant les deux mains à plat dans le dos du patient, les doigts parallèles aux espaces intercostaux, permet de rechercher les *vibrations vocales* en faisant dire 33, 33... au patient qui doit prononcer ces chiffres de manière répétitive en roulant les « R ».

## C - PERCUSSION

La percussion est réalisée en tapant avec l'extrémité du majeur de sa main droite sur ses propres doigts de la main gauche (en général au niveau de la 2<sup>ème</sup> phalange du majeur) placée à plat sur le thorax du patient.

Elle est peu utile pour l'examen du cœur mais très utilisée au niveau *pleuro pulmonaire* pour rechercher des épanchements liquidiens qui sont mats et contrastent avec la sonorité normale « aérique » du thorax.

La percussion *abdominale* permet de rechercher une hépatomégalie, voire une ascite au cours d'une insuffisance cardiaque.

## D - AUSCULTATION

L'auscultation cardiaque est le temps essentiel de l'examen cardiologique. Elle permet souvent d'établir un diagnostic sans le secours d'examens complémentaires.

L'auscultation du cœur est toujours complétée par l'auscultation pleuro pulmonaire.

### 1 - Technique d'auscultation cardiaque

#### a) Conditions de l'examen

L'auscultation se fait au mieux dans une pièce silencieuse, le patient bien installé, torse nu ou le thorax facilement accessible.

- Le stéthoscope biauriculaire doit être de bonne qualité.
- Le patient doit d'abord être ausculté en décubitus dorsal, puis latéral gauche, puis assis thorax penché en avant.
- Il est important de demander de temps en temps au patient de bloquer sa respiration; entre-temps il doit respirer calmement, sans faire de bruit ventilatoire.
- Durant toutes ces manœuvres, le pavillon du stéthoscope est déplacé progressivement sur toute l'aire précordiale, en faisant varier la pression du pavillon.

Un certain nombre de manœuvres peuvent être utilisées pour induire des changements des données auscultatoires ayant une valeur d'orientation diagnostique. Notons essentiellement les changements de position, la manœuvre de Valsalva, l'exercice physique.

#### b) Les foyers d'auscultation principaux

Ils sont indiqués sur la figure 1. Noter que ces foyers d'auscultation ne correspondent pas à la situation anatomique des valves correspondantes.

- Position 1 : 2<sup>ème</sup> espace intercostal droit (foyer aortique : FAo)
- Position 2 : 2<sup>ème</sup> espace intercostal gauche (foyer pulmonaire : FP)
- Position 3 : 3-4<sup>ème</sup> espace intercostal gauche au bord gauche du sternum (BGS) ou endapex,
- Position 4 : pointe (Pt) ou apex (ou foyer mitral).
- Position 5 : foyer tricuspide (FT)

Cependant, l'auscultation ne saurait se limiter à ces seules régions.

En effet, des données importantes peuvent être recueillies à d'autres niveaux, la région parasternale droite, le cou (propagation des souffles aortiques), la région axillaire gauche (propagation des souffles mitraux), le creux sus sternal ou le creux épigastrique, la région sous-claviculaire gauche (canal artériel), la région inter-scapulo-vertébrale gauche (coarctation de l'aorte).

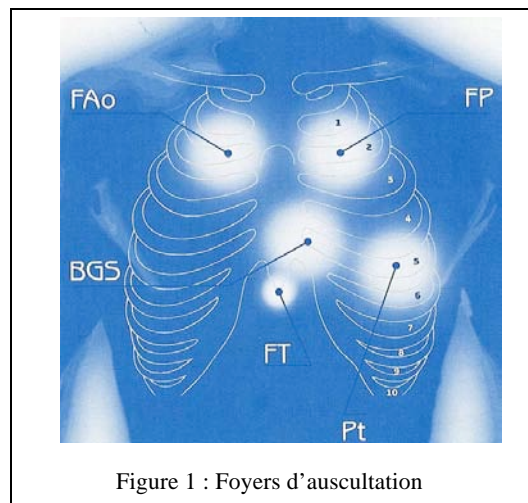


Figure 1 : Foyers d'auscultation

## 2 - Auscultation cardiaque normale

Le *premier bruit*, ou B1, correspond à la fermeture des valves auriculo-ventriculaires mitrale (B1M) et tricuspide (B1T) lors de la contraction du myocarde au début de la systole ventriculaire. Il est de tonalité plutôt sourde (onomatopée « Toum »), maximum à la pointe.

Le *deuxième bruit*, ou B2, correspond à la fermeture des valves sigmoïdes aortique (B2A) et pulmonaire (B2P). Il est de tonalité plus haute que le B1, plus sec (onomatopée « Ta »), maximum à la base.

L'intensité de B1 et de B2 est variable selon un certain nombre de facteurs. Elle est diminuée si la paroi est épaisse et augmentée en cas d'érythème cardiaque (volontiers chez le sujet jeune avec hypercinésie circulatoire).

Le premier bruit -B1- marque le début de la systole ventriculaire et le second bruit -B2- le début de la diastole ventriculaire. L'intervalle B1-B2 (le « petit silence ») délimite la systole ventriculaire et l'intervalle B2-B1 (« grand silence ») la diastole ventriculaire.

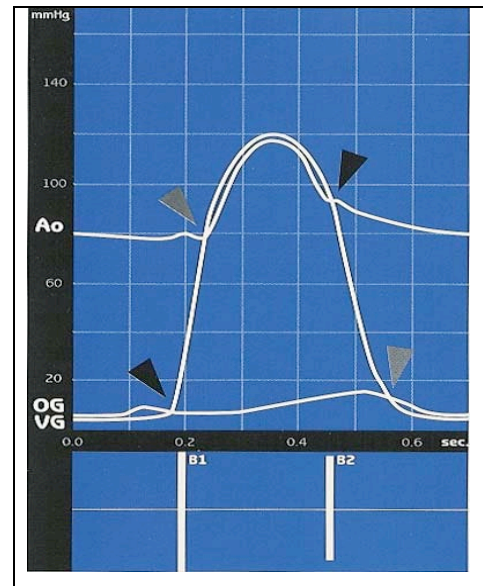


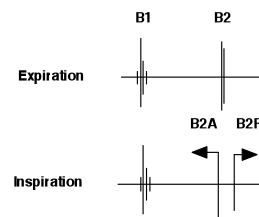
Fig 2: Position des bruits par rapport aux courbes de pression. Les flèches noires marquent le temps de survenue de B1 et de B2. OG : oreillette gauche ; VG : ventricule gauche ; Ao : aorte

### Dédoublement physiologique du deuxième bruit

Le deuxième bruit peut se dédoubler à l'inspiration chez le sujet normal (Fig. 3). Il est particulièrement audible, au foyer pulmonaire, chez l'adolescent ou l'adulte jeune.

Figure 3 - Dédoublement physiologique du deuxième bruit

L'inspiration a deux effets opposés sur le cœur droit et le cœur gauche : elle augmente le retour veineux et le remplissage des cavités droites, ce qui allonge le temps d'éjection du ventricule droit et retarde B2P ; elle diminue le retour veineux et le remplissage des cavités gauches, ce qui diminue le temps d'éjection du ventricule gauche et avance B2A.



### Le B3 physiologique

Chez environ 1/3 des sujets normaux âgés de moins de 16 ans et exceptionnellement après 30 ans, on peut entendre au début du grand silence un troisième bruit physiologique, ou B3 (voir *infra*), très sourd, peu intense. Il correspond à la phase de remplissage rapide initiale du ventricule gauche. Ce rythme à trois temps disparaît en orthostatisme.

## 3 - Auscultation cardiaque pathologique

L'auscultation permet d'entendre plusieurs types d'anomalies : des modifications des bruits normaux, des bruits supplémentaires, des souffles et des roulements, enfin des frottements péricardiques.

### a) Modifications des bruits normaux (B1, B2)

Les deux bruits peuvent être *assourdis* par interposition d'air (emphysème) ou de liquide (épanchement péricardique) ou par diminution de la contractilité cardiaque. Le B1 est assourdi dans l'insuffisance mitrale (IM), le B2 dans le rétrécissement aortique (RA) ou le rétrécissement pulmonaire (RP).

Ils peuvent être au contraire *augmentés* : l'éclat de B1 s'observe dans le rétrécissement mitral (RM) et l'éclat de B2 dans l'hypertension artérielle systémique (HTA) ou pulmonaire (HTAP).

Ils peuvent être *dédoublés* : il y a dédoublement lorsque l'intervalle entre les composantes droite et gauche de deux bruits est supérieur à 0,04 seconde (l'oreille humaine est capable de distinguer deux bruits distants de 0,04 seconde). En dehors du dédoublement physiologique de B2 (cf ci dessus), le dédoublement des bruits s'observe dans toutes les circonstances où il y a un asynchronisme de fonctionnement entre le cœur droit et gauche (surcharge volumétrique, bloc de branche par exemple). Le dédoublement large et fixe (non modifié par la respiration) de B2 est en faveur de la persistance d'une communication inter-auriculaire (CIA).

### b) Bruits anormaux surajoutés

La situation chronologique des bruits surajoutés est représentée dans la figure 5. Cette figure indique la position d'un bruit par rapport à un autre, étant admis que le plus souvent ces bruits ne coexistent pas.

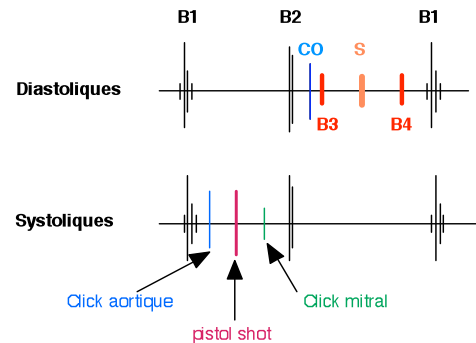
Figure 5 - Bruits surajoutés diastoliques et systoliques

*Bruits diastoliques :*

CO, claquement d'ouverture, B3 (protodiastolique) B4 (télédiastolique), S : galop de sommation

*Bruits systoliques :*

click d'éjection, pistol shot, click mitral.



## (1) BRUITS DIASTOLIQUES

- Le **B3** est un bruit sourd protodiastolique, correspondant à la phase initiale rapide de remplissage ventriculaire. Généralement gauche, il est recherché à la pointe du cœur, le malade en décubitus latéral gauche. Lorsqu'il est pathologique, il traduit soit une augmentation de la pression auriculaire gauche soit une dysfonction systolique du VG. Sa valeur sémiologique est donc considérable. Il peut disparaître lors du traitement de l'insuffisance ventriculaire.
- Le **B4** est également sourd, télédiastolique, correspondant à la phase de remplissage actif du ventricule par la contraction de l'oreillette. La technique d'examen est la même que pour le B3. Il disparaît en cas de fibrillation atriale. A la différence du B3, il est toujours pathologique et traduit avant tout une perte de compliabilité ventriculaire (ventricule peu distensible). Le B4 gauche, beaucoup plus fréquent que le droit, s'observe donc souvent dans l'hypertrophie ventriculaire et dans les cardiopathies ischémiques (insuffisance coronaire).
- Le **galop**<sup>1</sup> n'est pas un bruit mais un rythme. Il résulte de la présence d'un B3 ou d'un B4 donnant naissance à un rythme à 3 temps qui, avec la tachycardie, mime le rythme d'un cheval au galop. Cela est surtout net lorsque, du fait de la tachycardie et du raccourcissement de la diastole, B3 et B4 s'associent pour produire le galop de sommation. Le galop témoigne d'une insuffisance ventriculaire et s'accompagne d'autres signes d'insuffisance cardiaque. En l'absence de tachycardie, et donc de ressemblance avec un rythme de galop, il est préférable de parler simplement de B3 ou de B4.
- Le **claquement d'ouverture mitral** (COM) est un bruit sec protodiastolique situé 0,08 à 0,12 seconde après B2 ; il traduit la sclérose mitrale dans le rétrécissement mitral. On l'attribue à un brusque mouvement en dôme de la valve mitrale vers la cavité ventriculaire gauche en diastole, alors que le VG exerce un appel de sang.
- Le **claquement péricardique** ou **vibrance péricardique**, est un claquement protodiastolique ; il peut s'entendre dans la péricardite constrictive, pathologie devenue rare.

## (2) BRUITS SYSTOLIQUES

- Le **click mitral**, le plus fréquent, est un claquement méso-télé-systolique, en rapport avec des anomalies des cordages et/ou de la valve mitrale. Il est souvent unique, parfois multiple, donnant un bruit de crécelle. Ce click est plus précoce en orthostatisme et retardé en position accroupie. Souvent le click est associé à un souffle d'insuffisance mitrale (IM) méso-télé-systolique, très caractéristique de maladie de Barlow. Ce souffle peut, de façon intermittente, quelquefois lors d'un changement de position, devenir musical, intense, et on le désigne souvent sous le terme de « honk » ou « whoop ».
- Le **click éjectionnel** est un claquement protosystolique d'origine soit valvulaire (RA, RP) soit pariétale (dilatation de la voie d'éjection aortique ou pulmonaire).
- Le « **pistol shot** », bruit méso-systolique éclatant est secondaire à la mise en tension brutale de la paroi aortique dans les insuffisances aortiques (IA) volumineuses. Il est contemporain du maximum du souffle systolique éjectionnel d'accompagnement.

### c) Souffles et roulements

Ces anomalies auscultatoires traduisant en général une pathologie valvulaire sont décrites par leur temps (systolique, diastolique, continu), leur évolution dans le temps, leur siège et irradiations sur le thorax, leur intensité, et leurs caractéristiques phoniques (doux, râpeux ...)

Selon la *place et la durée* des souffles dans la systole et la diastole ils sont appelés :

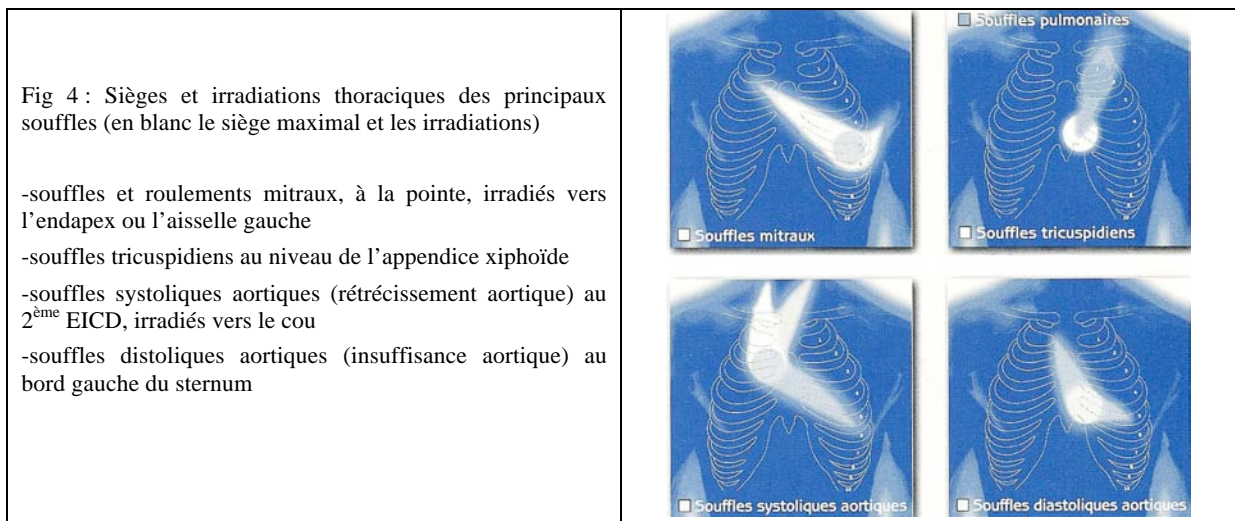
- Proto- (systolique ou diastolique) : début (de la systole ou de la diastole),
- Méso- (systolique ou diastolique) : milieu (de la systole ou de la diastole),
- Télé- (systolique ou diastolique) : fin (de la systole ou de la diastole),

<sup>1</sup> Voir aussi section 5- *infra*

- Holo- (systolique ou diastolique) : du début à la fin (de la systole ou de la diastole).

Ces préfixes peuvent être associés entre eux : proto-méso-systolique, méso-télé-systolique par exemple .

Leur *siège* est décrit par l'endroit précis de leur maximum, et par les irradiations qui sont inconstantes. (cf fig 4)



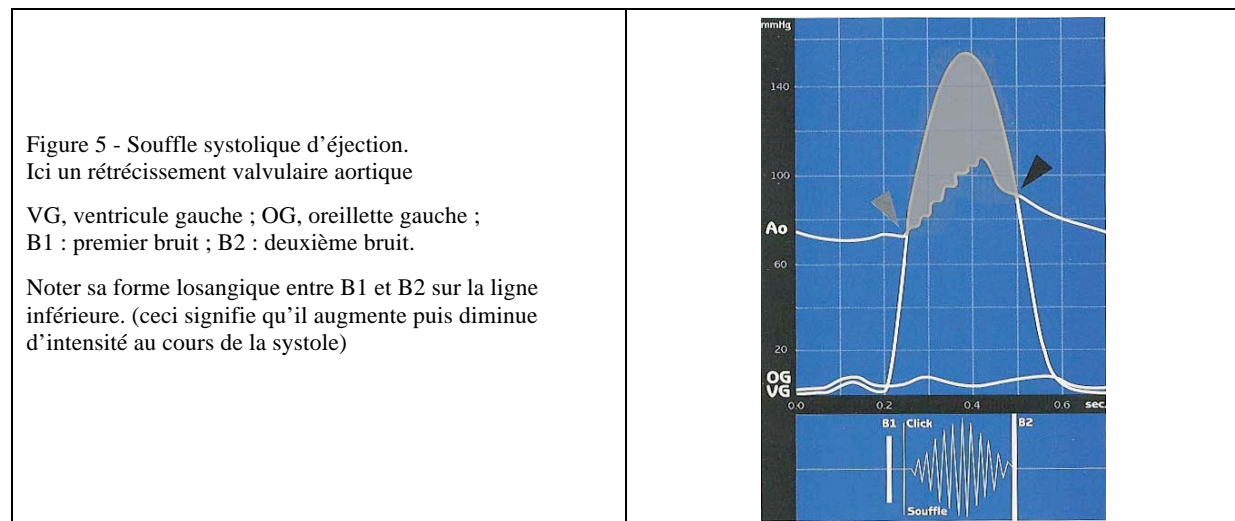
Leur *intensité* est cotée sur échelle subjective de 1 à 6, comme indiqué ci-après :

- 1 : faible intensité, audible sur un pavillon de stéthoscope avec une bonne concentration.
- 2 et 3 : moyenne intensité, encore audible à faible distance du foyer maximum.
- 4 et 5 : forte intensité, audible à distance du foyer maximum.
- 6 : très intense, audible à distance de la paroi thoracique (pavillon du stéthoscope légèrement décollé de la paroi).

A partir de l'intensité 4, les souffles entraînent un frémissement à la palpation. (frémissement palpatoire)

### (1) SOUFFLES SYSTOLIQUES D'EJECTION

Le souffle (fig 5) débute à l'ouverture de la valve ventriculo-artérielle (flèche grise) et se termine avant sa fermeture (flèche noire). Il débute ainsi après B1 et respecte la contraction isovolumique. Sur un enregistrement, il a une forme losangique, du fait même du profil du gradient de pression ventriculo-artériel. Son intensité est renforcée après une extrasystole.



On en reconnaît 2 grands types : Les souffles de débit et les souffles organiques.

- *Les souffles d'éjection dits de débit et inorganiques*  
On les entend dans les situations de débit élevé : effort physique, grossesse, anémie, thyrotoxicose, fistule artérioveineuse. Au niveau de la valve pulmonaire, l'augmentation du débit se voit en cas de shunt gauche-droit (CIA surtout). Ils ne sont donc pas imputables à une obstruction.  
Le souffle systolique d'éjection dit « innocent » est un souffle de débit : perceptible chez les sujets jeunes et minces et

dans une ambiance tranquille. Il est bien perçu le long du bord gauche du sternum, mais souvent seulement après avoir demandé au sujet de surélever les jambes, de procéder à une hyperventilation ou de réaliser un petit exercice. Sa perception est fonction de la sonorisation de la pièce où se déroule l'auscultation, de l'état physique ou émotionnel du sujet, de l'épaisseur de la paroi thoracique, de l'âge du sujet (environ 96% des enfants sains âgés de moins de 14 ans et 15% des adultes de moins de 40 ans ont un souffle innocent du fait d'une vitesse circulatoire élevée). Ce souffle est la traduction stéthacoustique du gradient de pression normal au niveau des valves ventriculo-artérielles en systole. Il est très variable (avec la position, l'état physique, etc.). Le terme de *souffle innocent* est tout à fait adapté pour parler aux patients. En effet, cette expression est pour eux synonyme de bon pronostic, donc d'absence d'angoisse. Il est préférable à celui de souffle bénin ou fonctionnel.

- *Les souffles systoliques d'éjection organiques*

Ils ont pour causes essentielles les rétrécissements valvulaires aortiques ou pulmonaires et la myocardiopathie obstructive (voir questions spécifiques dans les cours de pathologie). Même si l'intensité du souffle varie avec la sévérité de la sténose, la relation n'est pas suffisante pour une évaluation fiable du degré de sténose à partir de l'intensité du souffle.

## (2) SOUFFLES SYSTOLIQUES DE REGURGITATION

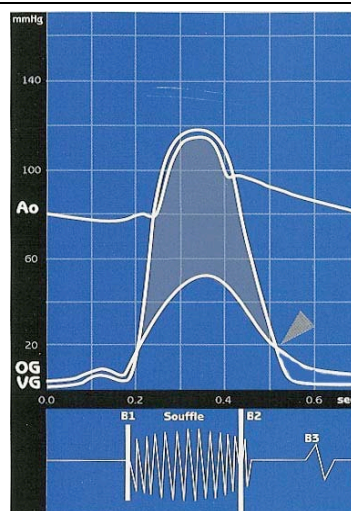
Ces souffles (fig 6) débutent avec B1 et se terminent avec B2 lorsqu'ils sont holosystoliques (durent toute la systole).

Ils ont une forme rectangulaire.

Ces souffles sont produits par un flux rétrograde d'une zone de haute pression intracardiaque vers une zone de plus basse pression, à travers une « ouverture anormale »: insuffisance valvulaire mitrale (IM), communication interventriculaire (CIV), et insuffisance valvulaire tricuspide (IT). Élément diagnostique important, l'inspiration forcée augmente l'intensité du souffle d'insuffisance tricuspide perçu au niveau de la xiphoidé .

Figure 6 - Souffle holosystolique de régurgitation.  
Ici une insuffisance mitrale

VG, ventricule gauche ; OG, oreillette gauche ; B1, premier bruit ; B2 deuxième bruit



Tous les souffles de régurgitation ne sont cependant pas holosystoliques. La fuite mitrale peut en effet donner naissance à un souffle télé-systolique, souvent précédé d'un click. Ces souffles sont surtout le fait de certaines étiologies d'insuffisance mitrale. (Les particularités des différents souffles de régurgitation sont traitées spécifiquement dans les cours de pathologie.)

## (3) SOUFFLES ET ROULEMENTS DIASTOLIQUES

Ces anomalies auscultatoires traduisent toujours une atteinte organique.

Les *souffles diastoliques* des atteintes des valves ventriculo-artérielles : insuffisance aortique (fig 7a, 4<sup>ème</sup> ligne), insuffisance pulmonaire. Ils débutent dès le bruit de fermeture de la valve correspondante (B2). Leur intensité va decrescendo dans la diastole. De timbre doux, souvent peu intense, ils sont souvent difficiles à entendre. Ils se recherchent avec la membrane du stéthoscope, en la pressant fermement sur la paroi.

Les *roulements diastoliques* des atteintes des valves auriculo-ventriculaires sont graves et roulants (à rechercher en utilisant le cône du stéthoscope et en l'appliquant sur la paroi thoracique avec la pression minimale). Ils sont en général méso ou méso-télé diastoliques.

Le rétrécissement mitral (fig 7a, ligne 5) est à l'origine de la plupart des roulements. Habituellement perçu au niveau de la pointe du cœur, il est mieux entendu en décubitus latéral gauche après un petit effort.

## (4) SOUFFLES CONTINUS

Un souffle continu est perçu à cheval sur B1 et B2, tout au long du cycle cardiaque, lorsque la pression est constamment plus forte dans l'une des deux cavités qui communiquent anormalement. On qualifie son timbre de « tunnelaire » et le souffle a été comparé à un bruit de machinerie ou au bruit d'un rouet. En cas de persistance du canal artériel (fig 7a, ligne 6), le souffle continu est sous-claviculaire gauche.



## (5) SYNTHESE DES CARACTERISTIQUES DES PRINCIPAUX SOUFFLES ET ROULEMENTS

La description d'un souffle comporte, outre la quantification de l'intensité vue plus haut les éléments suivants: siège d'intensité maximale, irradiations, forme (variations d'intensité entre leur apparition et leur disparition), chronologie, timbre.

Fig 7a : Chronologie et morphologie des souffles.

- souffle rectangulaire holosystolique de régurgitation : IM, IT, CIV
- souffle télé-systolique précédé d'un clic au cours d'une maladie de Barlow
- souffle losangique d'éjection à maximum méso-systolique : RA, RP
- souffle décroissant de régurgitation diastolique : IA, IP
- roulement continu à renforcement pré-systolique : RM, roulement de Flint de l'IA volumineuse, RT
- souffle systolo-diastolique continu à maximum méso-systolique et protodiastolique du canal artériel ou de fistule artério-veineuse

Abréviations (fig 7a et 7b):

*IM : insuffisance mitrale, IT:insuffisance tricuspидienne*

*CIV : communication interventriculaire*

*RA : rétrécissement aortique, RP : rétrécissement pulmonaire*

*IA : insuffisance aortique. IP : Insuffisance pulmonaire  
RM : rétrécissement mitral. RT : Rétrécissement tricuspидien*

*BGS : bord gauche du sternum;*

*CO : claquement d'ouverture*

*CA : persistance du canal artériel*

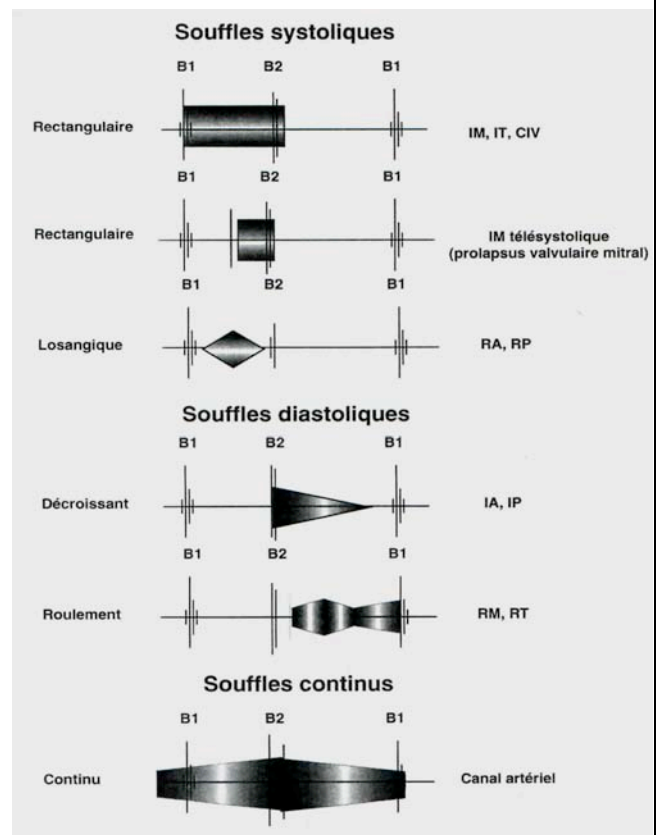


Tableau 7b : Caractéristiques des souffles et roulements

	Mécanisme	Siège	Irradiation	Forme	Chronologie	Timbre	Pathologies
Systolique	Régurgitation	Apex	Axillaire ou ascendante au BGS	Rectangulaire	Holo (couvre B2) ou méso-télé	Doux, en jet de vapeur	IM
		Xiphoïde	Xiphoïde				IT
		Méso cardiaque	En rayons de roue				CIV
	Obstacle à l'éjection	2 <sup>ème</sup> EICD	Carotide	Losangique	Méso	Râpeux	RA
		2 <sup>ème</sup> EICG	Sous-claviculaire gauche				RP
Diastolique	Régurgitation	3 <sup>ème</sup> EICG	BGS, endapex	Décroissant	Proto-méso, accroché à B2	Doux, lointain, aspiratif	IA
		2 <sup>ème</sup> EICG	Bord G du sternum				IP
	Obstruction (roulement)	Apex	Axillaire	Renforcement télé-diastolique	Du CO jusqu'à B1*	Grave (roulement)	RM
		Xiphoïde	Peu, localisé				RT
Continus	Communication artério-veineuse	Variable 2 <sup>ème</sup> EICG pour le CA	Sous-claviculaire gauche	Renforcement télé-systolique et proto-diastolique	Continu	Tunnellaire, machinerie	Canal artériel

#### **d) Frottement péricardique**

Secondaire à l'inflammation du péricarde, les frottements péricardiques, souvent facilement reconnaissables, sont caractérisés par leur fugacité.

##### **(1) DESCRIPTION**

Bruit superficiel, de siège mésocardiaque, très localisé, sans irradiation.

- Mésosystolique, mésodiastolique ou systolo-diastolique, réalisant dans ce dernier cas un bruit de va et vient, il est d'intensité variable. Son timbre est souvent caractéristique : superficiel, râpeux, il a été comparé au « crissement d'une botte de cuir neuf » ou au papier froissé, ou encore à la « neige écrasée par le pas ».
- Rythmé par les bruits du cœur, il persiste en apnée, à la différence d'un frottement pleural.
- Surtout très variable selon la position du malade, la pression du stéthoscope, ou d'un examen à l'autre. Fugace, pouvant durer quelques heures à quelques jours.
- Peut s'accompagner d'un assourdissement des bruits du cœur.

##### **(2) VALEUR SEMIOLOGIQUE**

Le frottement péricardique traduit l'inflammation des deux feuillets du péricarde, que la péricardite soit sèche ou s'accompagne d'un épanchement. Le frottement traduit en général un épanchement peu abondant mais en cas d'épanchement de moyenne abondance il peut être généré à la limite de l'épanchement.

#### **e) Les bruits de valves prothétiques**

Les prothèses valvulaires cardiaques produisent des éléments sonores variables selon leurs types (prothèses mécaniques produisant des bruits nets ou biologiques peu sonores), leur site d'implantation, et l'apparition éventuelle de dysfonctionnements.

La présence d'un souffle diastolique de fuite aortique (IA) sur une prothèse aortique est en règle le signe d'une fuite paravalvulaire par lâchage de sutures.

Au niveau mitral, il faut évoquer un dysfonctionnement de prothèse en position mitrale lorsque le click d'ouverture devient assourdi, qu'un roulement diastolique ou un souffle systolique apparaît à son niveau.

## **4 - Auscultation pulmonaire**

L'auscultation pleuro pulmonaire est réalisée en écoutant ventiler le patient (à qui on demande de faire des mouvements ventilatoires amples, bouche ouverte, sans faire de bruit avec la gorge. Le stéthoscope est déplacé sur le thorax en écoutant successivement les deux hémithorax de manière symétrique par rapport à la colonne vertébrale.

Le bruit normal de la ventilation appelé *murmure vésiculaire* est symétrique.

De nombreuses anomalies utiles à l'examen cardiologique peuvent être observées. Bien que détaillées dans le cours de sémiologie pulmonaire rappelons les plus utiles :

- abolition du murmure vésiculaire en cas d'épanchement pleural
- râles « *crépitants* », fins secs inspiratoires observés notamment au cours de l'insuffisance cardiaque gauche
- râles bronchiques, souffles pulmonaires, frottements pleuraux... (cf sémiologie pulmonaire)

## **III - EXAMEN VASCULAIRE**

### **A - EXAMEN ARTERIEL**

#### **1 - Clinique**

Le rôle de la clinique est ici majeur. L'interrogatoire constitue une étape essentielle (voir *supra*) de même que l'inspection de la peau et la palpation et l'auscultation des trajets artériels.

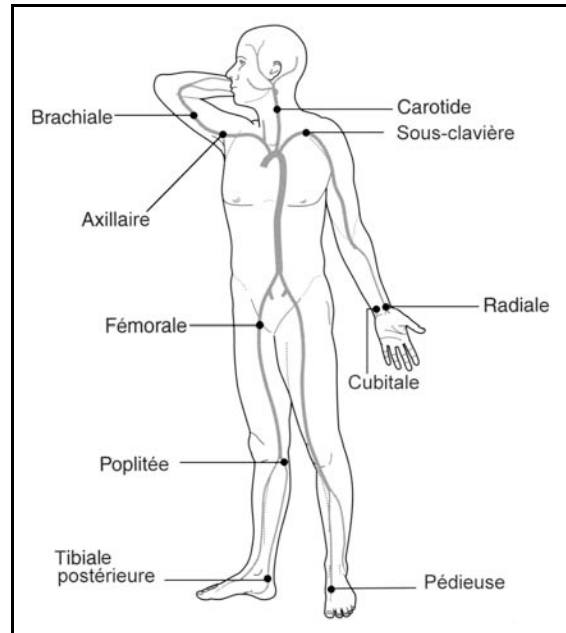
Le pouls artériel résulte de la transmission de l'onde de pression vers les artères. La prise du pouls se fait classiquement au niveau du poignet (pouls radial) du patient en utilisant l'index, le médium et l'annulaire. La fréquence du pouls (correspondant, normalement, à la fréquence cardiaque) et exprimée en nombre de battements par minute.

*La palpation* de l'aorte abdominale se fait au niveau épigastrique, un peu à gauche de la ligne médiane, où elle est en règle accessible, sauf chez le sujet obèse. Une forte expansion latérale, battante, suggère un anévrisme aortique, sous-rénal en général. Il est difficile de faire la distinction avec une aorte sinueuse (dolicho-aorte), fréquente chez les personnes âgées. L'auscultation à ce niveau peut révéler un souffle.

La palpation des artères périphériques (Figure) sera toujours bilatérale et comparative afin de rechercher les différences d'amplitude. On précisera :

- La présence ou non d'un pouls (disparition en cas d'occlusion athéromateuse par exemple, disparition ; ou forte atténuation des battements aortiques à l'épigastre et des pouls des membres inférieurs en cas de coarctation de l'aorte).
- La régularité du pouls (régularité du rythme sinusal à comparer à l'irrégularité induite par des extrasystoles ou la fibrillation atriale).
- L'amplitude du pouls (petite ou importante) qui donne une idée du volume d'éjection systolique (par exemple le pouls ample et bondissant de l'insuffisance aortique).
- La régularité des trajets artériels accessibles (recherche d'un anévrisme évoqué devant la perte du parallélisme des bords de l'artère) et leur souplesse (les artères peuvent être rigides, en « tuyau de pipe » en cas d'athérome par exemple).

Les autres trajets vasculaires doivent aussi être explorés : sur le schéma ci-après, se trouve précisée la localisation des principaux trajets artériels accessibles à l'examen clinique.



L'auscultation intéresse surtout les carotides, les artères fémorales, les artères axillaires, les sous-clavières, les artères poplitées et bien sûr l'aorte abdominale ainsi que les artères rénales. Elle recherche un souffle systolique lié à la présence d'un obstacle à l'écoulement ou un souffle continu à renforcement systolique témoignant d'une fistule artério-veineuse.

## 2 - Index de pression systolique

La recherche d'une artériopathie des membres inférieurs peut s'aider de la mesure de l'*index de pression systolique*, dont la valeur diagnostique est établie et qui est encore insuffisamment utilisé. Un brassard pneumatique placé à la cheville est dégonflé, tandis que la pression systolique est mesurée avec une sonde Doppler au niveau de l'artère pédieuse ou tibiale postérieure. Cette pression systolique à la cheville est rapportée à la pression systolique humérale, pour obtenir l'index de pression systolique ( $IPS = \frac{PAS_{cheville}}{PAS_{bras}}$ ) que l'on considère anormal s'il est inférieur à 0,9.

## B - EXAMEN VEINEUX

Deux réseaux veineux sont particulièrement importants à examiner au cours de l'examen cardiovasculaire :

### 1 - L'examen veineux des membres inférieurs

Il est bilatéral et comparatif en décubitus dorsal et en position debout. Il recherche :

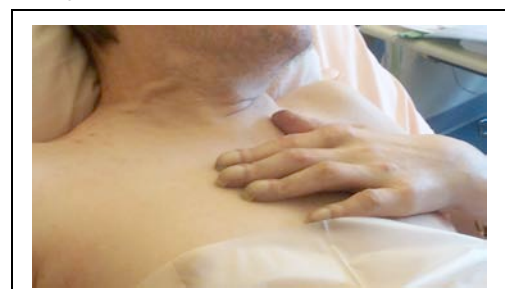- La présence de varices, dilatation du réseau veineux superficiel des membres inférieurs, responsables de lourdeur et d'œdème vespéral des membres inférieurs.
- Des signes d'incompétence des valvules anti-reflux sous la forme d'un remplissage anormal des veines des membres inférieurs lors de la mise en orthostatisme.
- Des signes évocateurs d'une thrombo-phlébite profonde. Ils sont en règle unilatéraux : douleur du mollet, signes inflammatoires (rougeur, chaleur), diminution du ballant du mollet, et signe de Homans (douleur du mollet provoquée par la dorsiflexion du pied).

### 2 - L'examen des veines jugulaires

La veine jugulaire interne est une veine profonde en communication libre avec l'oreillette droite. L'augmentation de la pression veineuse (insuffisance ventriculaire droite, péricardite constrictive, tamponnade, par exemple) provoque une *turgescence des veines jugulaires* externes qui peut être spontanément visible (Fig. 2 ci dessous).

Fig 2 : Distension de la veine jugulaire externe.

Le malade étant en position allongée, le thorax à 45 degrés par rapport au plan du lit, l'inspection des jugulaires donne des informations sur la pression veineuse.



L'existence d'un *reflux hépato-jugulaire* est recherché par la pression ferme et suffisamment prolongée (30 secondes au moins), exercée par la main droite du médecin au niveau de l'hypochondre droit du patient, chez un sujet en position demi assise. Le sujet doit être le plus possible relaxé et continuer à respirer librement. Ce signe (gonflement durable des jugulaires lors de la pression sur le foie) est observé en cas d'insuffisance cardiaque droite.

Les veines jugulaires peuvent parfois être animées de *battements synchrones* de celui des oreillettes, et dont l'analyse peut être utile lors de la survenue de troubles du rythme cardiaque.

## IV - MESURE DE LA PRESSION ARTERIELLE

### A - LA METHODE AUSCULTATOIRE

C'est la référence et la plus ancienne. Elle repose sur l'auscultation des bruits artériels de Korotkov, entendus en aval d'un brassard pneumatique que l'on dégonfle progressivement.

En pratique, le brassard est gonflé jusqu'à un niveau de pression supérieur à la pression systolique, ce qu'on vérifie par la disparition du pouls radial, puis il est lentement dégonflé. Le stéthoscope est placé immédiatement en aval du brassard, au niveau de l'artère humérale. La pression artérielle systolique (PAS) correspond à l'apparition des bruits (phase 1). Puis les bruits se modifient en fonction de la durée pendant laquelle l'artère s'ouvre lors de chaque battement cardiaque : ils deviennent intenses et secs (phase 2), puis plus longs et souvent accompagnés d'un souffle (phases 3), puis s'assourdisent (phase 4), et disparaissent (phase 5). La disparition des bruits (début de la phase 5) correspond à la pression artérielle diastolique (PAD).

La méthode palpatoire (palpation du pouls lors du dégonflage d'un brassard placé en amont) n'est qu'une méthode approximative qui, en outre, ne fournit que la pression artérielle systolique (apparition du pouls).

En ce qui concerne le manomètre, les appareils à colonne de *mercure* sont encore présents dans certains services et cabinets médicaux. Ils sont appelés à disparaître totalement à cause des risques écologiques du mercure. Ils sont remplacés par des appareils anéroïdes de bonne qualité. Les recommandations françaises acceptent l'emploi des appareils électroniques homologués (voir *infra*, automesure), en lieu et place de la méthode auscultatoire.

### B - PRECAUTIONS POUR UNE MESURE FIABLE

Pour la mesure de la PA par la méthode conventionnelle, les recommandations suivantes sont à respecter pour une mesure de qualité :

- Adapter la taille du brassard à la circonférence du membre analysé (enfant, sujet obèse).
- Bien positionner le brassard, sans vêtement gênant sa mise en place. NB : cette recommandation, comme la précédente, est également valable pour l'automesure et la MAPA (mesure ambulatoire de la pression artérielle).
- Mesure au repos, dans une pièce calme, après 10 minutes en position couchée ou assise.
- Mesure initiale de la pression artérielle aux deux bras. En cas d'asymétrie, prendre ensuite la pression artérielle toujours au bras où les chiffres sont les plus élevés.
- Dégonflage lent si méthode « manuelle » auscultatoire, environ 2 mmHg/battement.
- Trois mesures à au moins deux consultations avant de poser le diagnostic d'hypertension artérielle.
- Connaître l'effet « blouse blanche » lié à l'interaction médecin-patient, qui augmente les chiffres d'environ 10 %. Cet effet est particulièrement fréquent chez le sujet âgé ou émotif. Eviter de parler ou de faire parler pendant la mesure.
- En cas d'arythmie complète par fibrillation atriale, les chiffres tensionnels sont plus difficiles à mesurer et il faut faire la moyenne de plusieurs mesures.
- Chez l'enfant, les bruits sont entendus jusqu'à 0 et il faut considérer la phase 4 (bruit plus faible et plus sourd) pour la pression artérielle diastolique.
- La pression artérielle en position debout doit être comparée à la pression artérielle en position assise ou couchée. Il faut la prendre immédiatement et après deux minutes d'orthostatisme.

## C - PRESSION ARTERIELLE NORMALE

La définition de l'hypertension artérielle est nécessairement arbitraire puisque, en fait, le risque cardio-vasculaire augmente de façon continue avec le niveau tensionnel, sans seuil clairement individualisable.

Chez l'adulte, les experts proposent comme définition de la PA normale moins de 140 mmHg pour la systolique et moins de 90 mmHg pour la diastolique.

La pression artérielle optimale est < 120/80 mm Hg.

## D - AUTRES METHODES DE MESURE

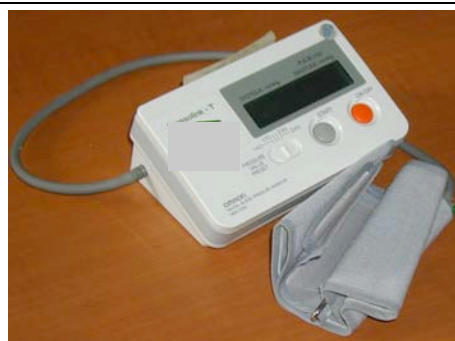Il s'agit des méthodes permettant l'évaluation du niveau tensionnel en dehors de la présence médicale, à savoir l'automesure et la mesure ambulatoire de la pression artérielle (MAPA). Leur usage large est recommandé pour le diagnostic de l'hypertension artérielle car un diagnostic par excès est très fréquent, en raison de la réaction d'alarme suscitée par la présence médicale. (HTA dite « blouse blanche »)

### 1 - Automesure

Des appareils faciles d'utilisation sont disponibles et une liste de ceux qui sont homologués est fournie par l'Agence Française de Sécurité Sanitaire des Produits de Santé (AFSSAPS) sur son site internet : (<http://agmed.sante.gouv.fr/htm/5/tensio.htm>).

L'automesure permet de disposer d'un nombre éventuellement important de mesures sur une période suffisamment prolongée. Elle évite en particulier le surcroît de pression lié à la réaction d'alarme (effet « blouse blanche »). Sa pratique par le sujet doit obéir à certaines règles dont la principale est ne pas prendre sa PA lorsqu'il se sent moins bien mais, au contraire, à des moments prédéfinis. Il n'est pas nécessaire de prendre la PA tous les jours. L'automesure doit être pratiquée en liaison avec le médecin et le sujet ne doit pas modifier lui-même son traitement. Des recommandations sont disponibles sur le site <http://www.automesure.com>.

Pour que ses résultats soient interprétables, l'automesure nécessite un apprentissage de la part du patient, notamment en ce qui concerne la fréquence des mesures. On pourra conseiller la « règle des trois » : 3 mesures consécutives le matin, 3 mesures consécutives le soir, 3 jours de suite (<http://www.comitehta.org/patient/pdf/Livret2004.pdf>).



**Appareil d'automesure**

L'agence Française de Sécurité Sanitaire des Produits de Santé (AFSSAPS) donne sur son site la liste des appareils ayant fait l'objet d'un contrôle de qualité  
(Adresse du site : [http://agmed.sante.gouv.fr/htm/5/liste\\_tensio.htm](http://agmed.sante.gouv.fr/htm/5/liste_tensio.htm))

### 2 - Mesure ambulatoire de la pression artérielle (MAPA)

Elle évalue par des mesures répétées sur 24 heures le niveau et la variabilité tensionnels. Le brassard se gonfle automatiquement selon une périodicité prédéfinie, par exemple tous les quarts d'heure dans la journée et toutes les demi-heures la nuit. Pendant la journée le sujet vaque à ses occupations ordinaires. Comme pour l'automesure, l'avantage est le grand nombre de mesure (80 en 24 heures avec la périodicité ci-dessus), l'absence d'effet blouse blanche, avec en outre l'évaluation de la pression nocturne.

Seuils de PA pour définir l'HTA selon la technique de mesure employée  
Recommandations Françaises (disponible sur le site de la Haute Autorité de Santé)<sup>2</sup>

Technique de mesure	Systolique mmHg	Diastolique mmHg
Mesure clinique	140	90
Automesure	135	85
MAPA éveil	135	85
MAPA sommeil	120	70
MAPA 24 h	130	80

## V - EXAMEN D'AUTRES ORGANES

L'examen sera bien sûr complet, mais certains éléments seront particulièrement recherchés.

### A - PEAU ET MUQUEUSES

On évaluera leur coloration : pâleur (anémie, bas débit), cyanose ou érythrocyanose, mélanodermie (hémochromatose par exemple), ictère ou sub-ictère (insuffisance cardiaque droite ou globale), marbrure (états de choc).

Dans l'ischémie des membres, l'examen de la peau est un temps capital. La pâleur de la peau et son refroidissement sont à rechercher, au niveau des membres (en général les membres inférieurs), surtout si un ou plusieurs pouls ne sont pas perçus. On recherchera des troubles trophiques, une gangrène parcellaire (orteils) ou plus étendue, un ulcère artériel (arrondi, térébrant, très douloureux). En cas d'ischémie aiguë d'un membre – une urgence thérapeutique – (voir *supra*), le membre est livide, puis cyanosé, les veines superficielles collabées. L'examen recherche des troubles neurologiques (hypoesthésie, impotence).

Des xanthomes tendineux ou un xanthélasma peuvent témoigner d'une hypercholestérolémie.

### B - COU

Outre l'intérêt dans certains états malformatifs, ou en cas de dysthyroïdie (recherche d'un goitre), il permet l'analyse du pouls carotidien ainsi que l'analyse du pouls veineux.

Le pouls carotidien peut être très augmenté d'amplitude en cas d'élargissement de la pression différentielle, notamment dans l'insuffisance aortique (IA), avec l'artère carotide venant frapper les doigts qui palpent.

En cas d'insuffisance tricuspидienne massive, on peut observer un gonflement systolique des veines jugulaires.

### C - ABDOMEN

#### 1 - Le foie

La palpation du foie peut révéler :

- Une hépatomégalie ; son caractère homogène et douloureux est évocateur d'une origine cardiaque.
- Une expansion systolique du foie (fuite tricuspide sévère, péricardite constrictive) ou bien foie battant du simple fait de la transmission à cet organe de pulsations par une structure battante de voisinage (ventricule droit dilaté, anévrisme de la portion supérieure de l'aorte abdominale).

#### 2 - La rate

Une splénomégalie peut accompagner une hépatomégalie congestive.

On l'observe aussi - plus volontiers - dans le cadre d'une infection (endocardite) ou d'un infarctus splénique secondaire à une embolie (contexte de fibrillation atriale par exemple) et, dans ce cas, en général douloureuse.

#### 3 - Les reins

En particulier chez l'hypertendu, la palpation des reins recherche un gros rein (tumeur ou hydronéphrose). Auscultation de l'épigastre sur la ligne entre xiphoïde et ombilic: un souffle à ce niveau, éventuellement irradiant vers un hypochondre, conduit à rechercher une sténose artérielle rénale.

### D - L'OEIL

L'examen de l'œil peut montrer une pâleur des conjonctives (anémie), un trouble neurologique dans le cadre d'une dystrophie musculaire (ophtalmoplégie, ptosis), un hypertélorisme (syndrome de Turner par exemple), une exophtalmie (hyperthyroïdie), un anneau cornéen (gérontoxon).

# EXAMENS COMPLEMENTAIRES EN CARDIOLOGIE

## I - GENERALITES

Les examens complémentaires, appelés aussi paracliniques, viennent en complément de l'analyse clinique qui doit toujours se situer en amont de leur prescription.

Cette analyse clinique est en effet indispensable pour choisir le ou les examens les plus adaptés pour répondre à la question clinique posée (en tenant compte du coût et du risque iatrogène éventuel de l'examen). Elle l'est aussi après les examens, pour exploiter au mieux les informations fournies.

Dans leur principe, les examens du cœur et des vaisseaux peuvent faire appel à des techniques de transformation d'un signal émis par l'organe (exemple activité électrique du cœur analysée par l'électrocardiogramme), ou à l'analyse de la réponse du cœur ou des vaisseaux à un signal venu de l'extérieur (exemple : imageries cardiaques).

Dans cette section, une large place est accordée à l'électrocardiogramme et à la radiographie thoracique qui représentent les examens complémentaires de routine. Les examens plus spécialisés, ou plus rarement pratiqués, ne sont abordés que brièvement.

## A - RISQUE DES EXAMENS

Le risque des examens paracliniques est principalement lié à :

- leur mauvaise utilisation : mauvaise prescription, mauvaise interprétation, fortement liées aux notions de prévalence de la maladie, de sensibilité, spécificité, et prédictivité des examens,
- une réalisation technique inadéquate justifiant l'organisation de formations spécifiques à la réalisation de ces examens,
- enfin à la iatrogénie potentielle intrinsèque à l'examen.

Iatrogène : « se dit d'un trouble, d'une maladie provoqués par un acte médical ou par les médicaments, même en l'absence d'erreur du médecin » (définition du petit Larousse).

Les principaux risques iatrogènes des examens complémentaires sont liés à :

- l'utilisation de radiations ionisantes : par exemple les rayons X au cours des examens radiologiques,
- l'injection de produits nécessaires à l'examen, ces produits pouvant être allergisants et/ou néphrotoxiques, par exemple les produits de contraste iodés utilisés en radiologie,
- la pratique d'examens dits « invasifs », car ils nécessitent pour leur réalisation d'introduire un instrument à l'intérieur du système cardiovasculaire, par exemple l'introduction intracardiaque d'une sonde par voie artérielle rétrograde.

On peut noter qu'un même examen peut regrouper l'ensemble de ces risques (notés par valeurs croissantes de 0 à ++++ dans le tableau ci dessous) qu'il faut dans tous les cas, essayer de minimiser.

Examens	Irradiation	Produit de contraste	Risques lié à l'acte	Coût
ECG, Holter	0	0	0	+
Electrophysiologie	+++	+/-	++++	++++
Epreuve d'effort	0	0	+	+
Echo-Doppler	0	0	0	+
Radio, scanner	+++	++++ (scanner)	0	++
Coronarographie	+++	++++	++++	++++
Cathétérisme	++	0 si isolé	+++	+++
Isotopes	+	+	+/-	+++
IRM	0	+	+/-	+++

## B - CONSENTEMENT ECLAIRE

L'intérêt des examens complémentaires et leurs risques doivent être exposés oralement et par écrit au patient, qui doit lire et signer un consentement éclairé avant réalisation de ceux-ci. Bien entendu tous les examens (par exemple l'enregistrement d'un électrocardiogramme totalement dépourvu de risque iatrogène) ne justifient pas la signature d'un consentement éclairé.

## C - STATISTIQUES ET EXAMENS COMPLEMENTAIRES

Quelques informations statistiques permettent de comprendre l'apport et les limites des examens complémentaires

### 1 - Prévalence de la maladie dans une population à laquelle appartient le patient examiné

C'est le rapport du nombre de cas d'un trouble morbide à l'effectif total de la population examinée, à un moment donné ou pendant une période donnée, sans distinction entre les anciens et les nouveaux cas.

Il apparaît clairement que l'examen complémentaire aura d'autant plus d'intérêt clinique que la maladie n'est ni trop rare ni trop fréquente dans la population à laquelle appartient le patient.

### 2 - Sensibilité, spécificité, prédictivité positive, prédictivité négative

L'examen complémentaire idéal serait un test permettant de confirmer ou d'exclure un diagnostic chez tous les patients, sans aucune erreur, ni par défaut (faux négatif) ni par excès (faux positif). En fait, tel n'est pas le cas et tous les examens donnent des réponses faussement positives et/ou négatives pour une maladie recherchée.

- La sensibilité d'un examen est le pourcentage de tests positifs dans une population de patients atteints de la maladie recherchée.
- La spécificité d'un examen est le pourcentage de tests négatifs dans une population de patients indemnes de la maladie recherchée.

Un bon examen complémentaire a une spécificité et une sensibilité aux alentours de 90%, ce qui signifie que le clinicien averti, connaissant ces imperfections, saura éventuellement faire appel à un second examen s'il considère que la réponse donnée par le premier examen complémentaire ne correspond pas à son analyse clinique. Il saura aussi éviter de prescrire un examen complémentaire dont les sensibilité et spécificité sont trop faibles par rapport à la population examinée. Par exemple, l'épreuve d'effort chez une femme de 40 à 50 ans, sans facteur de risque de maladie coronaire, se plaignant de douleurs thoraciques, a une sensibilité et une spécificité à peine supérieures à 50%. Soumettre cette patiente à cet examen conduit à un risque de faux positifs et de faux négatifs proche de 50% : autant tirer à pile ou face.

- la prédictivité positive d'un examen est le rapport (généralement exprimé en %) de tests positifs chez de vrais patients sur le nombre de malades dont l'examen est positif (vrais positifs + faux positifs). En d'autres termes c'est la probabilité que le sujet soit atteint de la maladie recherchée en cas de test positif.
- la prédictivité négative est le rapport (généralement exprimé en %) de tests négatifs chez des patients réellement indemnes de la maladie recherchée sur le nombre total d'examens négatifs (vrais et faux négatifs). En d'autres termes c'est la probabilité que le patient soit indemne de l'affection recherchée en cas de test négatif.

La prévalence de la maladie dans la population examinée influera sur les prédictivités positive et négative d'un examen complémentaire. Plus l'affection est fréquente, plus la prédictivité positive s'accroît et inversement. Il est donc indispensable, lorsque l'on soumet un patient à un examen diagnostique, de le resituer dans un groupe de malades chez qui l'examen a été validé et donne de bons résultats.

## D - COUT DES EXAMENS COMPLEMENTAIRES

Les examens ont un coût très variable (cf tableau) selon leur complexité de réalisation : matériel à acheter, utilisation de consommables, temps médical et paramédical. Le prescripteur veillera à prescrire l'examen le moins coûteux pour répondre à la question posée.

## E - CONCLUSION

La clinique est la base de la prescription et de l'interprétation des examens complémentaires. Les risques et le coût des examens doivent toujours être évalués à l'aune du résultat final escompté pour le patient.

Ceci a conduit à définir précisément les indications et contre-indications des examens complémentaires dans des *recommandations* publiées par les « Sociétés Savantes »

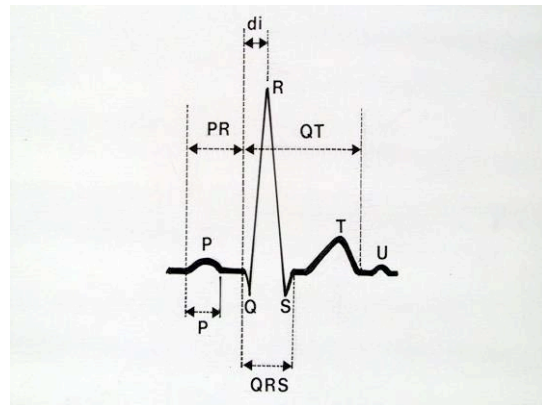
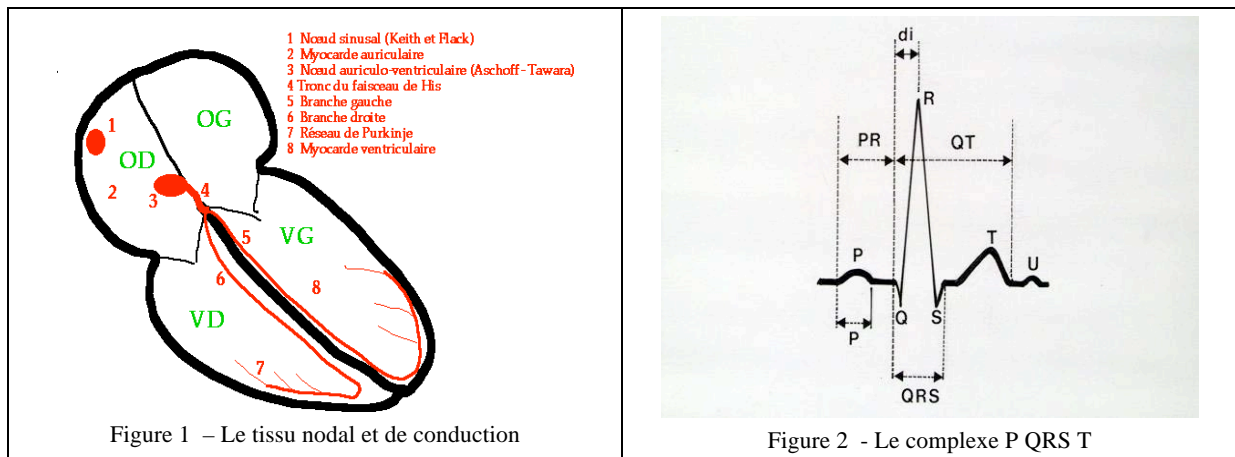


## II - L'ELECTROCARDIOGRAMME DE REPOS

### A - PRINCIPE DE BASE

L'ECG est l'enregistrement de l'activité électrique du cœur en fonction du temps. Les tissus de l'organisme étant conducteurs, cet enregistrement est réalisé grâce à des électrodes cutanées placées en des points déterminés permettant de définir des dérivations conventionnelles.

L'activité électrique cardiaque normale prend naissance dans le nœud sinusal puis se propage selon un cheminement déterminé (Fig. 1) : nœud sinusal (1), myocarde auriculaire (2), nœud auriculo-ventriculaire d'Aschoff-Tawara (3), faisceau de His (4) et ses branches gauche (5) et droite (6), réseau sous-endocarditique de Purkinje (7), myocarde ventriculaire (8). Ainsi se succèdent sur le tracé ECG (Fig. 2) la dépolarisation auriculaire (onde P), la dépolarisation ventriculaire (complexe QRS), puis la repolarisation ventriculaire (onde T, onde U).



A un instant donné de la dépolarisation myocardique, il existe des zones électronegatives (fibres dépolarisées) et des zones électropositives (fibres encore à l'état de repos). Ces charges électriques négatives et positives constituent des dipôles.

La somme vectorielle de ces dipôles donne un *vecteur résultant instantané*, dont la direction, le sens, et l'amplitude permettent d'expliquer la morphologie des différents accidents de l'ECG (onde P, complexe QRS et onde T) dans les différentes dérivations. Par convention, lorsque ce vecteur se dirige vers l'électrode exploratrice, une déflexion « positive » s'inscrit. Inversement, lorsque ce vecteur fuit l'électrode exploratrice, une déflexion « négative » s'inscrit. Un vecteur orienté perpendiculairement à l'électrode exploratrice donne une déflexion isodiphasique (déflexions de même amplitude et de polarité inverse : -/+ ou +/-) ou nulle. La succession de l'ensemble des vecteurs instantanés permet la construction de l'ECG dont la morphologie se répète à chaque battement cardiaque et sera analysée sur un système précis de *dérivations* ECG.

### B - DERIVATIONS

L'ECG standard comporte au minimum 12 dérivations, 6 dans le plan frontal (les dérivations des membres) : D1, D2, D3, aVR, aVL, aVF, et 6 dans le plan horizontal (les dérivations précordiales) : V1 à V6.

Les *dérivations des membres* sont placées (après dépilation si besoin) à la face interne des poignets et des chevilles. Elles explorent le champ électrique cardiaque dans un plan frontal (Fig.3). Les électrodes du plan frontal forment des dérivations :

- soit bipolaires des membres ou « standard » :
  - D1 : bras droit (-), bras gauche (+)
  - D2 : bras droit (-), jambe gauche (+)
  - D3 : bras gauche (-), jambe gauche (+)

Ces trois dérivations forment le triangle équilatéral d'Einthoven, le montage des polarités étant tel que  $D2 = D1 + D3$

- soit unipolaires :

L'électrode exploratrice positive est l'un des membres, les autres étant reliées à une borne centrale de potentiel nul. Pour obtenir un tracé d'amplitude similaire aux trois dérivations bipolaires, il faut les amplifier, d'où leurs dénominations :

- a (augmenté, V (voltage), R (right arm) : aVR
- a (augmenté, V (voltage), L (left arm) : aVL
- a (augmenté, V (voltage), F (foot) : aVF.

Ces six dérivations étant dans le même plan frontal, la translation de leurs axes au centre du triangle d'Einthoven permet de construire un système de coordonnées (double triaxe de Bailey), utile au calcul de l'axe du vecteur d'activation dans le plan frontal.

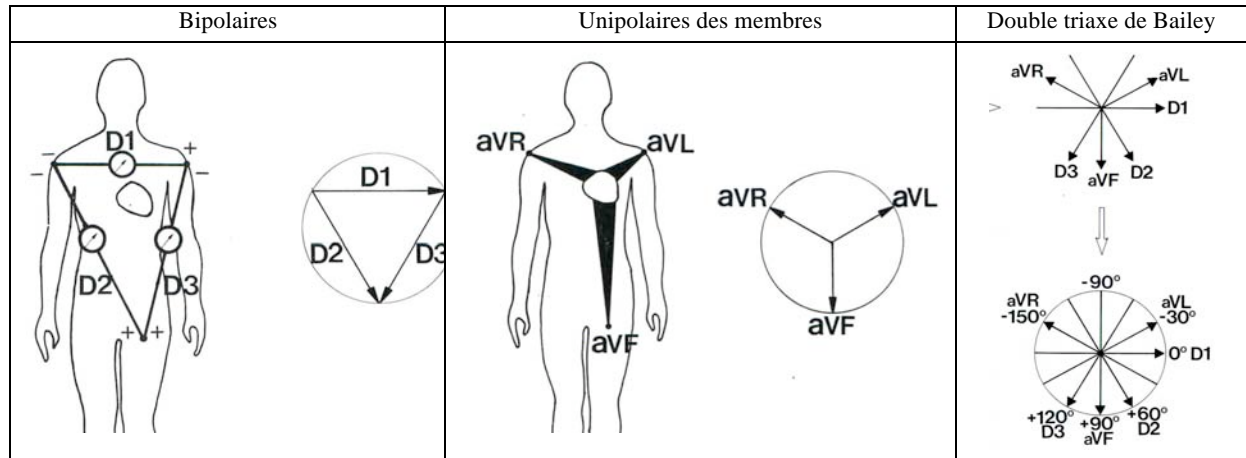


Figure 3: Dérivations des membres

Les dérivations précordiales sont unipolaires et explorent l'activité électrique cardiaque dans le plan horizontal. La position de chaque électrode sur le thorax doit être précise (fig 4) pour permettre la comparaison d'ECG successifs :

- V1 : 4<sup>ème</sup> espace intercostal droit, au ras du sternum (attention à ne pas compter l'espace entre la clavicule et la première côte comme un espace intercostal)
- V2 : symétrique par rapport au sternum (4<sup>ème</sup> espace intercostal gauche)
- V3 : à mi-distance entre V2 et V4
- V4 : 5<sup>ème</sup> espace intercostal gauche, sur la ligne médio-claviculaire
- V5 : sur la ligne axillaire antérieure à « l'horizontale » de V4
- V6 : sur la ligne axillaire moyenne à « l'horizontale » de V4.

Il peut être utile d'ajouter :

- V7, voire V8 et V9 : sur la même « horizontale » que V4, respectivement sur la ligne axillaire postérieure, sous la pointe de l'omoplate, au bord gauche du rachis
- V3R, V4R : symétriques, à droite de V3-V4
- VE (épigastrique) : pointe de la xiphoïde.

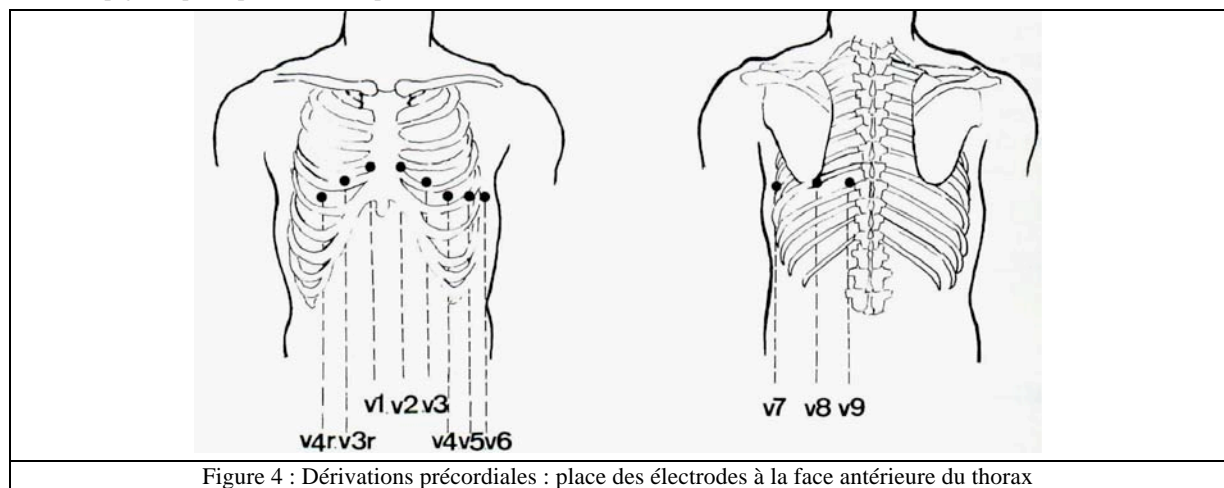


Figure 4 : Dérivations précordiales : place des électrodes à la face antérieure du thorax

## C - ENREGISTREMENT DE L'ELECTROCARDIOGRAMME

Il se fait sur papier millimétré. Chaque carré a 1 mm de côté ; des carrés de 5 mm de côté sont marqués par des lignes plus épaisses.

La vitesse de déroulement du papier est habituellement de 25 mm/s ; 1 mm représente alors 0,04 s.

Les amplitudes sont mesurées en millivolts. L'étalonnage habituellement utilisé est de 10 mm pour 1 mV ; dans ce cas, les amplitudes peuvent s'exprimer en mm (Fig. 5).

Avant d'interpréter un ECG, il faut s'assurer de la qualité de l'enregistrement et en particulier :

- de l'absence de défaut d'étalonnage (signal amorti ou d'amplitude incorrecte)
- de la stabilité de la ligne de base et de l'absence d'interférence (50 hertz par défaut de mise à la terre, tremblements, mauvaise conduction au niveau des électrodes)
- de la cohérence du tracé, notamment de l'absence d'inversion des fils, par exemple, bras droit – bras gauche, erreur facilement détectable en raison de la négativité de l'onde P en D1.

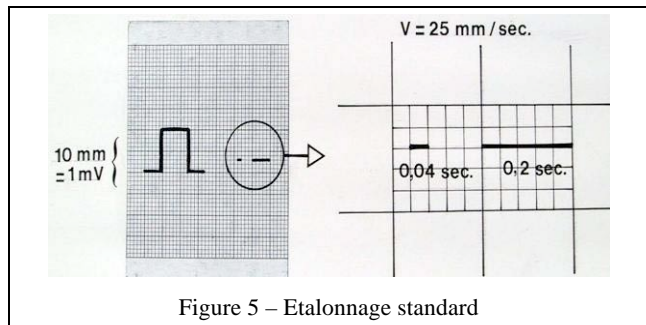


Figure 5 – Etalonnage standard

## D - ANALYSE DE L'ELECTROCARDIOGRAMME

Elle doit être méthodique et systématique. Elle doit comporter une étude du *rythme* cardiaque (souvent mieux examiné en D2, et de la *morphologie* des signaux électriques enregistrés.

L'analyse chronologique des accidents rencontrés est sans doute la méthode la plus simple (Fig. ). Elle comporte au minimum l'étude de :

- du rythme (sinusal ou non) et de sa fréquence
- la dépolarisation auriculaire : onde P (durée et amplitude)
- la conduction auriculo – ventriculaire : durée de l'intervalle PR (ou plus exactement PQ)
- la dépolarisation ventriculaire (complexe QRS) :
  - axe dans le plan frontal
  - morphologie et amplitude des déflexions Q, R, S, selon les dérivations
  - durée du complexe
- la repolarisation ventriculaire :
  - position du segment ST par rapport à la ligne isoélectrique
  - morphologie et amplitude de l'onde T
  - durée de l'espace QT, onde U

La synthèse de ces informations permet de proposer un diagnostic électrocardiographique qui doit toujours être confronté aux données cliniques et si besoin aux autres examens complémentaires. Un électrocardiogramme normal n'est pas synonyme de cœur normal et, inversement, certaines anomalies électrocardiographiques ne correspondent à aucune cardiopathie.

## E - ELECTROCARDIOGRAMME NORMAL

Les critères de normalité de l'ECG évoluent avec l'âge et tiennent compte des grandes variations individuelles liées en particulier à la position du cœur dans le thorax.

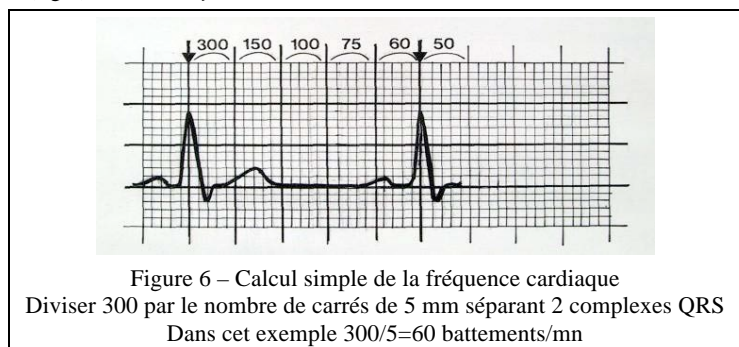
### 1 - Rythme et fréquence

La séquence régulière P (d'origine sinusale), QRS-T (fig 2) traduit un *rythme sinusal normal*.

La fréquence normale au repos est comprise entre 50 et 100/mn : inférieure à 50, c'est une bradycardie sinusale, supérieure à 100, c'est une tachycardie sinusale.

En l'absence de réglette graduée, la fréquence cardiaque se calcule en divisant 300 par le nombre de carrés, de 5 mm séparant deux complexes QRS (Fig.6).

Avec une réglette (Fig. 9), la fréquence se mesure en 25 mm/s sur 2 intervalles successifs, entre la 1<sup>ère</sup> et la 3<sup>ème</sup> onde P.



## 2 - Dépolarisation auriculaire : onde P

Sa durée normale est inférieure ou égale à 0.10 s.

Son amplitude normale est inférieure ou égale à 2.5 mm.

L'onde P sinusale est généralement maximale en V1, D2, D3 et aVF où il faut la rechercher en cas de doute sur l'origine sinusale du rythme. L'onde P sinusale est toujours positive en D1 et D2 et négative en aVR.

## 3 - Conduction auriculo-ventriculaire : espace PR ou PQ

La durée normale de l'intervalle PR est comprise entre 0.12 et 0.20 s. Il se mesure du début de l'onde P au début du complexe QRS (Fig.2 et 6). Il correspond au temps de conduction de l'influx de l'oreillette aux ventricules. Il peut diminuer quand la fréquence cardiaque s'accélère à l'effort. Au-delà de 0,20s, il témoigne d'un trouble de conduction auriculo-ventriculaire.

## 4 - Dépolarisation ventriculaire : complexe QRS

### a) Nomenclature

Par convention, la nomenclature suivante est utilisée :

- R désigne la première déflexion positive, Q une onde négative précédant l'onde R, et S toute onde négative suivant une onde R. Quand il y a deux ondes positives, la seconde est désignée par R'.
- La désignation QS est réservée à un complexe exclusivement négatif.

### b) Morphologie du complexe QRS

Elle est variable selon les dérivations. Elle reflète les différentes phases de l'activation du myocarde ventriculaire, activation qui peut être décomposée en trois vecteurs principaux, successifs (Fig. 7) ;

- un vecteur septal, de faible amplitude, surtout orienté à droite. Il se dirige vers V1 et V2, où il détermine une petite onde r et fuit D1, aVL, V5, V6, où il donne une petite onde q ;
- un vecteur pariétal, de grande amplitude. La nette prépondérance de la masse ventriculaire gauche explique la direction vers la gauche et en bas de ce vecteur. Il détermine une positivité importante (onde R) en D1, D2, D3 et en précordiales gauches (V4, V5, V6) et une négativité importante (onde S) en V1 et aVR ;
- un vecteur basal, de faible amplitude, orienté un peu à droite et en haut. Il en résulte une négativité terminale (inconstante) en D3, V5, V6.

Chez le sujet normal : il faut retenir l'absence d'onde q en précordiales droites, celle-ci n'apparaissant que dans les précordiales gauches, où elle doit rester fine ( $<0,04s$ ) et peu profonde. L'onde R croît de V1 à V5, où elle est habituellement maximale, à V6. La dérivation où l'onde R a une amplitude égale à celle de l'onde S est appelée *zone de transition*, et se situe généralement en V3-V4.

Dans les dérivations frontales, la morphologie est beaucoup plus variable, selon l'axe électrique.

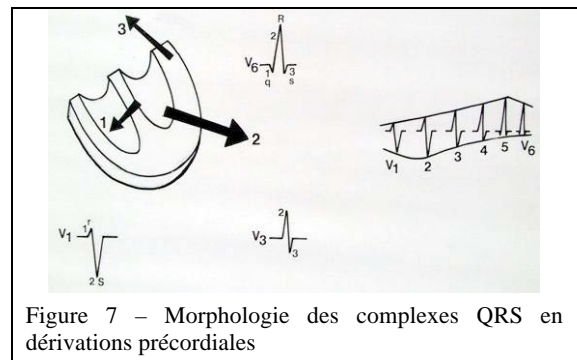


Figure 7 – Morphologie des complexes QRS en dérivations précordiales

### c) Axe de QRS dans le plan frontal (Â QRS)

- On n'utilise en pratique que la projection dans le plan frontal.
- Son évaluation la plus simple consiste à repérer la dérivation où le complexe QRS est le plus nettement positif. L'orientation de cette dérivation est similaire à l'axe de QRS. Cette appréciation est bien suffisante en clinique usuelle. On peut faire appel à un procédé un peu plus précis avec un repère orthogonal (D1 et VF) : on reporte sur les axes des dérivations D1 et VF un vecteur proportionnel à la somme algébrique du complexe QRS dans la dérivation considérée ; l'axe moyen est le vecteur résultant de ces deux vecteurs (Fig. 8).
- La valeur normale de Â QRS est de  $+60^\circ$  avec des variations chez le sujet normal, de  $0$  à  $90^\circ$ , en fonction de la morphologie du thorax. En dehors de ce quadrant, on parle de déviation axiale gauche ou droite. La valeur de Â QRS est intéressante dans les hypertrophies et les troubles de conduction intra ventriculaire (hémi-bloc antérieur gauche si  $\hat{A}QRS < -30^\circ$ , postérieur gauche si  $\hat{A}QRS > 120^\circ$ ).

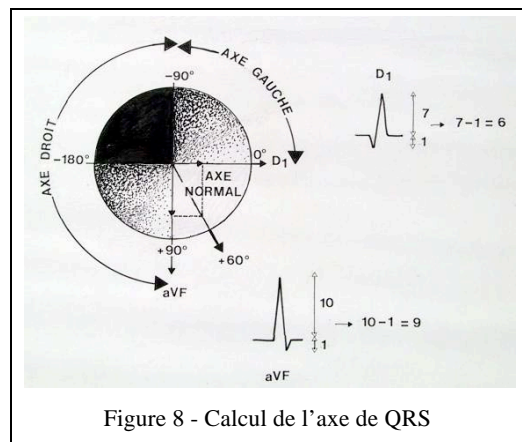


Figure 8 - Calcul de l'axe de QRS

#### d) Amplitude de QRS

Dans les dérivations frontales, l'amplitude est très variable. Une amplitude inférieure à 5 mm dans l'ensemble de ces dérivations fait parler de microvoltage.

Dans les dérivations précordiales, on utilise certains critères :

- l'amplitude de S en V1 plus celle de R en V5 (indice de Sokolow) est inférieure ou égale à 35 mm, sauf chez le sujet jeune. Au-delà, le tracé est compatible avec une hypertrophie ventriculaire gauche (HVG).
- Le rapport R/S est inférieur à 1 en V1 et supérieur à 2 en V6. Dans le cas contraire, le tracé suggère une hypertrophie ventriculaire droite (HVD).

#### e) Durée du complexe QRS

Elle est en moyenne de 0,08 s ; elle doit rester inférieure à 0,12 s. Au-delà il s'agit le plus souvent d'un asynchronisme de dépolarisation des 2 ventricules lié à un trouble de conduction intraventriculaire (bloc de branche).

#### f) Délai d'apparition de la déflexion intrinsécoïde

Il se mesure (cf fig 2) dans les dérivations proches du cœur (électrodes précordiales : V1 pour le ventricule droit, V6 pour le ventricule gauche) entre le début de QRS et le sommet de R. Il est normalement inférieur ou égal à 0,03 s en V1 et à 0,05 s en V6.

#### g) Point J

Il correspond au point de raccordement entre la fin de QRS et le début du segment ST (il est sur la ligne isoélectrique).

#### h) Repolarisation ventriculaire : segment ST – onde T – onde U

Le segment ST sépare le complexe QRS de l'onde T. Son origine est précise à la fin du QRS, nommée point J. Le segment est normalement isoélectrique. Il faut connaître toutefois la fréquence des sus-décalages de ST et du point J pouvant atteindre 2 à 3 mm dans les précordiales moyennes (V2–V5) chez des sujets souvent normaux.

L'onde T est habituellement de faible amplitude, asymétrique avec une pente ascendante plus faible que la pente descendante, et de même sens que QRS. Elle est normalement positive en D1, D2, D3, aVF et en V2 à V7. Une onde T diphasique ou négative en D3 et V1 doit être considérée comme physiologique.

L'onde U, inconstante, fait suite à l'onde T. Elle est de même sens mais d'amplitude moindre ; Sa signification est discutée.

L'intervalle QT (début de QRS, fin de T) varie en fonction de la fréquence cardiaque. Pour une fréquence voisine de 60/mn, la durée de l'intervalle QT avoisine 0.4 s. Les réglottes à ECG indiquent la durée théorique de l'intervalle QT en fonction de la fréquence (Fig. 9). Le rapport maximal toléré (QT mesuré/QT théorique) est de 120 %.




Figure 9 – Règlette pour obtenir la durée normalisée de QT (QTc)

## F - ECG NORMAL DE L'ENFANT

La fréquence cardiaque plus élevée (120-140/mn la première année) s'accompagne d'accidents électriques plus brefs : onde P inférieure à 0.08 s, PR entre 0.10 et 0.18 s, QRS d'une durée inférieure à 0.09 s. A la naissance, la prépondérance électrique du ventricule droit explique les aspects ECG d'hypertrophie ventriculaire droite : axe de QRS dévié à droite, grandes ondes R en précordiales droites, avec onde T négative de V1 à V4. Ces aspects vont progressivement s'estomper et laisser place à l'aspect de prépondérance ventriculaire gauche.

## G - ENTRAINEZ-VOUS: CET ECG EST-IL NORMAL ?

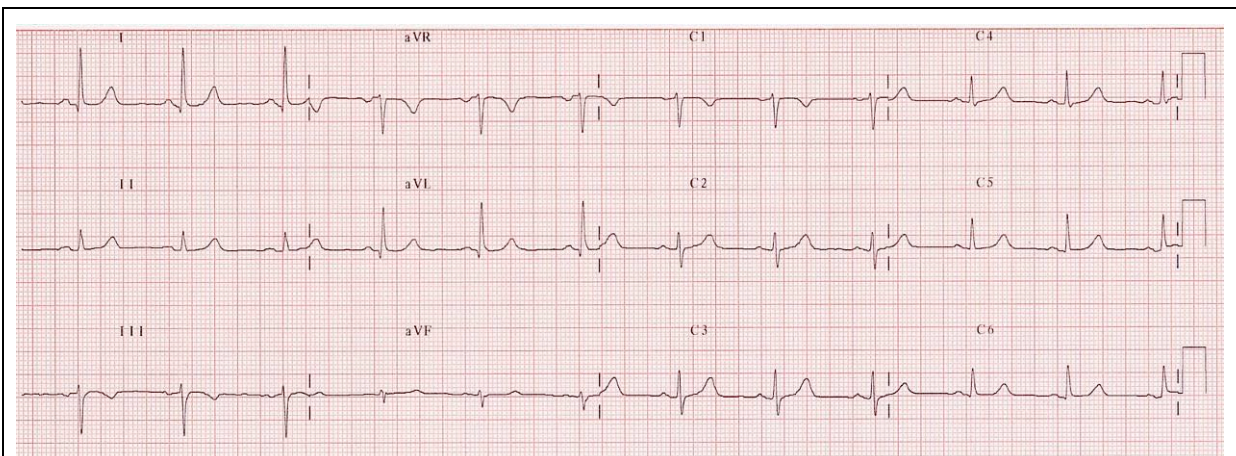
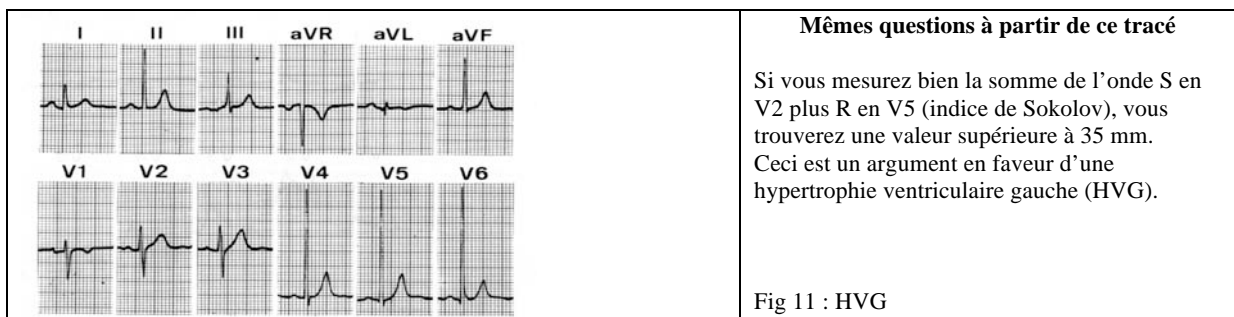


Figure 10 - ECG systématique chez un homme de 50 ans, en bonne santé apparente

### Posez-vous les bonnes questions devant tout ECG

- **Les conditions d'enregistrement sont-elles correctes ?**
  - Calibration ?
  - Vitesse de déroulement ?
  - Inversion d'électrodes ?
  - Parasitage du tracé ou amplitude insuffisante, témoins d'une mauvaise préparation cutanée ?
- **Le rythme est-il régulier ? Quelle est la fréquence cardiaque ?**
- **Le rythme est-il sinusal ? Pourquoi ?**
- **La dépolarisation auriculaire est-elle normale ?**
  - L'onde P est-elle positive en DI ? Pourquoi cette question est-elle fondamentale ?
  - Durée de l'onde P ? Amplitude de l'onde P ?
- **Quelle est la durée de l'intervalle PR ?**
- **La dépolarisation ventriculaire (complexe QRS) est-elle normale ?**
  - Axe dans le plan frontal ?
  - Durée du complexe QRS ?
  - La progression des ondes R et des ondes S dans les précordiales est-elle normale ?
  - Y a-t-il des ondes q ? Sont-elles physiologiques ?
  - Le rapport R/S est-il inférieur à 1 en V1 et V2 ?
  - Quelle est la valeur de l'indice de Sokolow ?
  - L'amplitude des QRS dans les précordiales est-elle normale ? Y a-t-il un micro-voltage ?
  - La repolarisation ventriculaire est-elle normale ?
  - Quelle est la position du segment ST par rapport à la ligne isoélectrique ?
  - Y a-t-il des ondes T négatives ? Sont-elles physiologiques ?
  - Y a-t-il des ondes T amples et pointues ? Sont-elles physiologiques ?
  - Quelle est la durée de l'espace QT mesuré ? Quel est le QT théorique ? Quelle est la valeur du rapport  $QT_{\text{mesuré}}/QT_{\text{théorique}}$  ?
- **Lorsque vous aurez répondu à toutes ces questions, vous serez en mesure de répondre à la question posée : cet ECG est-il normal ?**
- **Votre conclusion est-elle compatible avec le contexte clinique ?**
- Si non, avant d'avancer une conclusion parfois lourde de conséquence, reprenez l'analyse critique systématique, demandez l'avis d'un médecin plus entraîné que vous...



### III - HOLTER ECG

Il s'agit de l'enregistrement continu de l'électrocardiogramme pendant 24 heures, ensuite analysé par système informatique. La patient, librement ambulatoire est équipé d'électrodes reliées à un boîtier qui enregistre l'ECG. L'examen est surtout utilisé pour mettre en évidence une anomalie rythmique paroxystique, échappant donc, en général, à l'ECG standard, particulièrement en cas de palpitations ou de syncope.

Il permet éventuellement de rattacher les symptômes du patient aux anomalies transitoires de l'ECG. On étudie également la relation entre la fréquence cardiaque sous-jacente et la survenue des arythmies, qui peut occasionnellement dépendre d'une tachycardie ou d'une bradycardie préalable. La rentabilité globale de l'examen est plutôt modeste (surtout si les symptômes sont rares), mais il a l'avantage de ne pas être agressif.

### IV - TEST D'INCLINAISON (TILT-TEST)

Le tilt test consiste à faire passer rapidement le patient de la position couchée à une position quasi debout (60° à 80°), en utilisant une table basculante, pour une durée de 30 minutes, avec contrôle continu de la PA et de l'ECG. Cette manœuvre entraîne une redistribution du sang du thorax vers les membres inférieurs. Elle peut être à l'origine d'une inhibition réflexe du système sympathique et d'une hypertonie vagale, se traduisant par une bradycardie inappropriée et une hypotension artérielle. Le test explore donc la susceptibilité à une syncope vaso-vagale. S'il est initialement négatif, il peut être sensibilisé avec des vasodilatateurs (nitrés ou isoprénaline). Il est indiqué en cas de doute sur le mécanisme de syncopes récidivantes ou graves.

### V - ETUDE ELECTROPHYSIOLOGIQUE

L'ECG et les méthodes d'enregistrement Holter suffisent à diagnostiquer la plupart des troubles du rythme cardiaque. Cependant, il est certaines situations où l'on doit recourir à une exploration électrophysiologique endocavitaire à visée diagnostique. Il s'agit d'un examen invasif. Il est donc inutile de recourir à cette exploration si un patient a une cause cardiaque évidente de syncope ou de lipothymies (troubles conductifs contemporains de malaises ou très évocateurs d'en être à l'origine s'ils s'accompagnent d'un ECG de base pathologique). Si le contexte suggère la possibilité d'une bradycardie paroxystique (et non pas permanente), l'exploration endocavitaire s'avère souvent nécessaire. Le contexte clinique peut aussi évoquer la possibilité d'une tachycardie paroxystique (tachycardie ventriculaire par exemple) et il devient important d'assurer le diagnostic par une stimulation (ventriculaire ou auriculaire selon le cas). Certaines explorations peuvent ainsi précéder un acte thérapeutique spécialisé.

Les explorations électrophysiologiques endocavitaires consistent à enregistrer l'électrogramme endocardiaque pour faire un diagnostic d'arythmie, et en préciser le mécanisme physiopathologique. On utilise des cathéters de 2 mm de diamètre environ, longs de 100 à 130 cm, équipés à leur extrémité de 2, 4 voire jusqu'à 20 électrodes. Ces dernières recueillent l'activité électrique endocavitaire et servent aussi à stimuler le coeur à la demande. Les cathéters sont introduits dans une veine de gros calibre, en règle générale la veine fémorale. Le patient est allongé sur une table d'examen et l'introduction des sondes se fait sous anesthésie locale avec une asepsie rigoureuse. La veine est ponctionnée par voie transcutanée, et à l'aide d'un système d'introducteur, les sondes sont guidées jusque dans les cavités cardiaques à l'aide d'un repérage radioscopique.

L'extrémité du (ou des) cathéter(s) demeurant hors du patient est connectée à un enregistreur spécial (« baie d'électrophysiologie ») qui permet de visualiser simultanément l'ECG de surface et l'ECG endocavitaire (fig 1), de l'analyser finement grâce à des programmes informatiques, et de l'enregistrer sur support informatique. On peut ainsi mettre en évidence toute anomalie de la formation de l'influx et de sa progression au sein du tissu nodal et du myocarde.

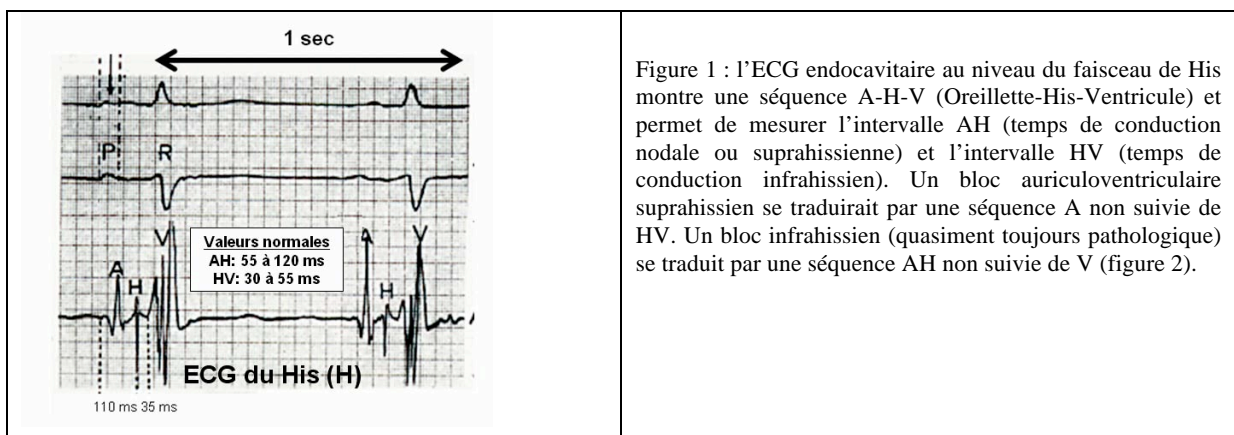


Figure 1 : l'ECG endocavitaire au niveau du faisceau de His montre une séquence A-H-V (Oreillette-His-Ventricule) et permet de mesurer l'intervalle AH (temps de conduction nodale ou suprahissienne) et l'intervalle HV (temps de conduction infrahissien). Un bloc auriculoventriculaire suprahissien se traduirait par une séquence A non suivie de HV. Un bloc infrahissien (quasiment toujours pathologique) se traduit par une séquence AH non suivie de V (figure 2).

La présence de plusieurs cathéters permet de stimuler le coeur en un ou plusieurs endroits afin d'observer le comportement de la dépolarisation à fréquence croissante (figure 2).

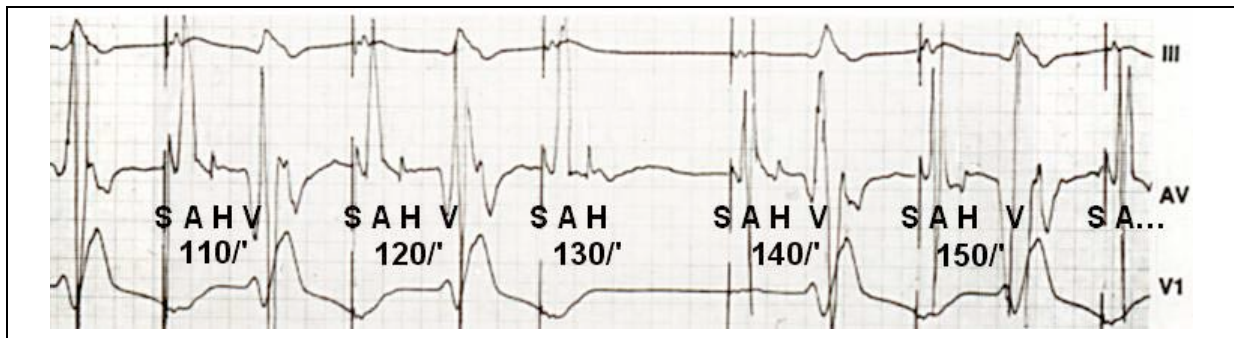


Figure 2: ECG endocavitaire du faisceau de His sous stimulation auriculaire à fréquence croissante.

La stimulation des oreillettes à fréquence croissante révèle sur la ligne du milieu la survenue d'un bloc infrahissien à 130 par minute (séquence A-H non suivie de V).

S : Spike de stimulation ; A : activité auriculaire ; H : activité Hissienne ; V : activité ventriculaire.

Les tachycardies pouvant être la cause de palpitations, de malaise voire de syncopes, il est possible d'orienter l'exploration différemment en stimulant le coeur en différents endroits. Cet examen, que l'on appelle alors selon la cavité stimulée « stimulation auriculaire ou ventriculaire (figure 3) programmée », donne des renseignements diagnostiques et peut orienter sur le choix d'un traitement.

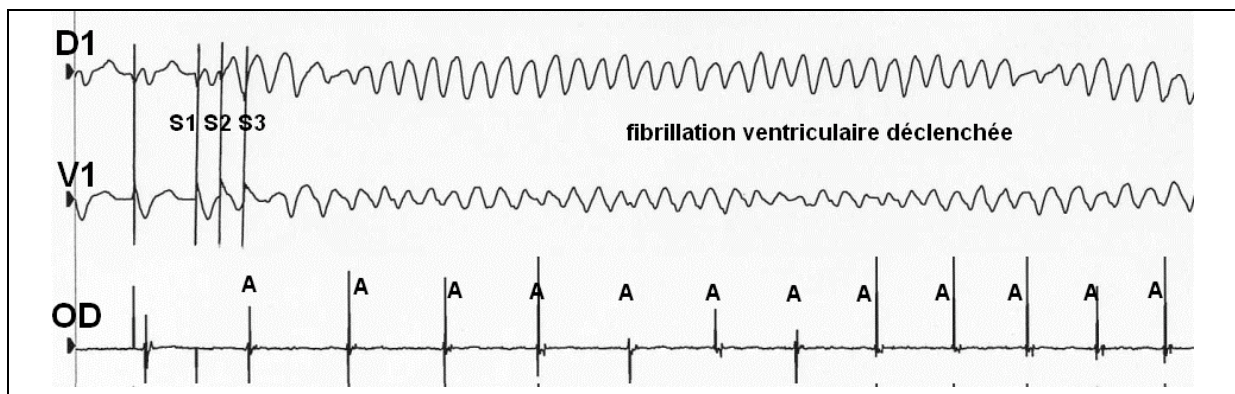


Figure 3 – Stimulation programmée du ventricule droit. Les 3 stimulations ventriculaires (S1, S2, S3) déclenchent une fibrillation ventriculaire avec syncope nécessitant un choc électrique externe rapide. Les ondes P ne sont plus visibles sur les dérivation de surface (D1 et V1) mais l'ECG endocavitaire dans l'oreillette droite (OD) montre une activité auriculaire (A) qui reste régulière à environ 70', ce qui est un élément supplémentaire pour confirmer le diagnostic. S = spike de stimulation, A = activité auriculaire.



## VI - EPREUVE D'EFFORT

L'examen clinique et paraclinique d'un patient atteint d'une affection cardiaque s'effectue le plus souvent chez le sujet au repos. Cependant, le fonctionnement du cœur est profondément modifié par l'effort physique et de nombreuses anomalies ne se démasquent qu'à l'occasion d'un effort. C'est en particulier le cas dans deux pathologies : l'insuffisance coronaire et l'insuffisance cardiaque.

Ceci justifie la réalisation d'explorations fonctionnelles à l'effort. La plus couramment pratiquée de ces explorations est l'épreuve d'effort qui a pour but de tester le comportement cardiaque au cours d'un effort d'intensité croissante.

### A - MODALITES DE REALISATION

Le principe est de faire réaliser au sujet un effort d'intensité croissante soit sur une bicyclette ergométrique dont on augmente progressivement la charge du pédalage, soit sur un tapis roulant dont on augmente par paliers la vitesse et la pente.

La surveillance doit être continue et porte sur :

- les données cliniques : tolérance à l'effort, seuil d'apparition d'une douleur thoracique, d'un essoufflement, d'une fatigue musculaire
- la mesure de la pression artérielle toutes les 3 minutes (à chaque changement de palier)
- l'électrocardiogramme qui renseigne sur la fréquence cardiaque, la modification du segment ST, la survenue de troubles du rythme cardiaque
- Parfois la mesure des échanges gazeux (consommation d'oxygène : VO<sub>2</sub> max) par pneumotachographe et analyseur de gaz, particulièrement chez les patients souffrant d'une insuffisance cardiaque dans le but d'évaluer objectivement la performance de ces patients à l'effort et d'en stratifier le risque évolutif.

L'épreuve d'effort doit être réalisée en milieu cardiologique, en présence d'un cardiologue et d'une infirmière, à proximité d'une unité de soins intensifs et avec un matériel de réanimation prêt dans la salle d'examen (défibrillateur, matériel de ventilation, etc.).

### B - INDICATIONS

Les principales indications sont :

#### 1 - Ischémie myocardique

Les indications dans l'ischémie myocardique sont les suivantes :

- diagnostic de l'origine coronaire d'une douleur thoracique (sensibilité : 65% et spécificité : 80%). Dans ce cas, l'épreuve d'effort a une sensibilité optimale si l'effort permet d'atteindre la fréquence cardiaque maximale théorique (FMT = 220-âge ; par exemple pour 70 ans, la FMT = 220-70 soit 150/min).
- évaluation fonctionnelle après mise en œuvre de mesures thérapeutiques (médicamenteuse ou revascularisation coronaire)
- évaluation fonctionnelle après infarctus du myocarde ; planification d'un programme de réadaptation.

#### 2 - Insuffisance cardiaque

Le but est ici d'évaluer la capacité fonctionnelle de ces patients par la détermination du seuil ventilatoire et la mesure de la consommation en oxygène (VO<sub>2</sub> max.).

### C - CONTRE-INDICATIONS

Les principales contre-indications sont :

#### 1 - Impossibilité de réaliser un effort physique « maximal »

Soit du fait d'une affection broncho-pulmonaire invalidante, soit du fait d'une artérite sévère des membres inférieurs, soit du fait d'un handicap locomoteur.

#### 2 - Risque cardiaque important

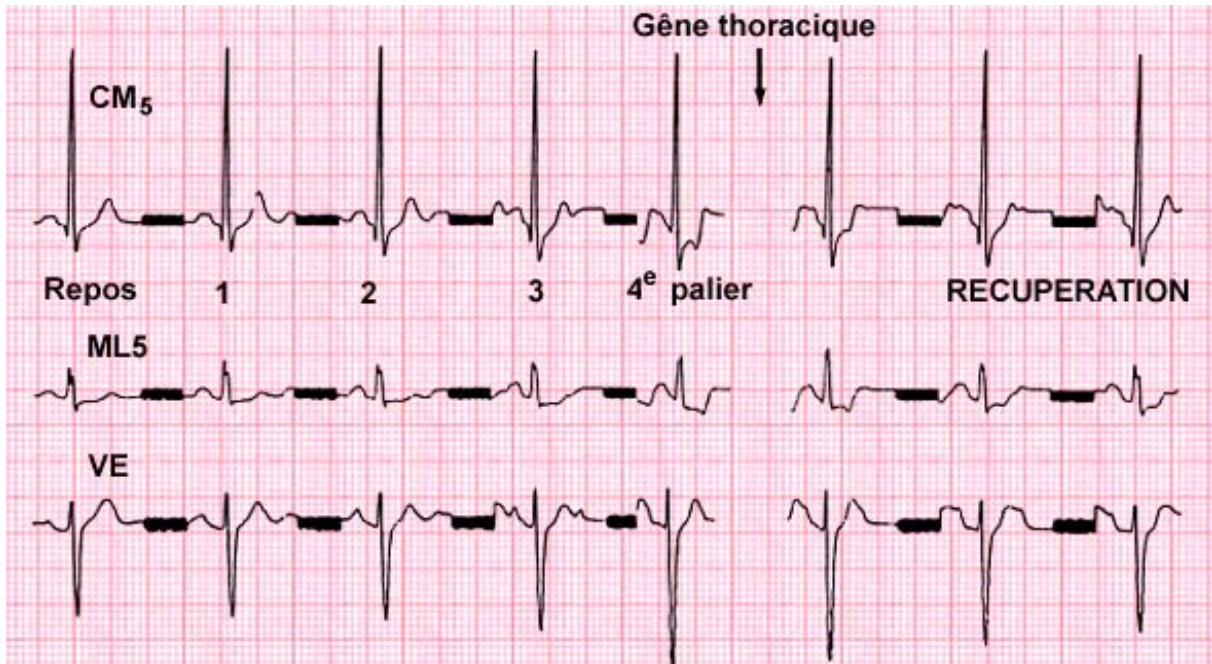
Infarctus du myocarde datant de moins de 5 jours, risque syncopal (rétrécissement aortique serré symptomatique, cardiomyopathie obstructive hypertrophique), insuffisance cardiaque décompensée, sténose connue du tronc commun coronaire, arythmie ventriculaire non contrôlée par le traitement médical représentent les contre indications à respecter.

## D - CRITERES D'EVALUATION

Dans le cadre de la maladie coronaire, le diagnostic *positif* en faveur d'une ischémie myocardique est la constatation à l'effort d'un sous-décalage du segment ST horizontal ou descendant, supérieur à 1mm, durant 0,08 secondes après la fin du complexe QRS (figure ci-dessous), accompagné ou non d'angor. On retient aussi comme signes de positivité un sous-décalage ascendant de ST supérieur à 1,5 mm, ou un sus-décalage de ST transitoire sans onde Q.

Le test est *négatif* si la fréquence cardiaque atteint 85% de la FMT sans angor ni sous-décalage de ST, et litigieux en cas de douleurs thoraciques angineuses sans modification de l'ECG.

Le test est « *non diagnostic* », s'il reste négatif mais à une fréquence cardiaque insuffisante pour conclure (< 85% de la FMT)



Doivent être également considérés les paramètres suivants :

- le délai d'apparition de la douleur, de la dyspnée et du sous-décalage du segment ST
- la durée de l'exercice réalisé
- la charge maximale atteinte
- la pression artérielle au maximum de l'effort et en récupération
- l'apparition de troubles du rythme ou de signes d'insuffisance cardiaque lors de l'effort.

Les critères de *mauvais pronostic* sont l'apparition de symptômes ou de modifications électriques pour une faible charge d'effort, une chute de la pression artérielle de plus de 10 mm Hg au pic de l'effort, la persistance des symptômes et des modifications de l'électrocardiogramme après l'arrêt de l'effort, et la survenue de troubles du rythme ventriculaire sévères.

## VII - ECHOCARDIOGRAPHIE-DOPPLER

### A - INTRODUCTION

L'échocardiographie est la technique d'imagerie non invasive la plus courante en cardiologie. Le principe de cet examen est d'analyser la morphologie, les mouvements et les dimensions des différentes structures du cœur par l'enregistrement de la réflexion d'un faisceau d'ultrasons envoyé par une sonde émettrice positionnée sur le thorax.

L'examen est habituellement réalisé à l'aide d'une sonde déplacée sur le thorax du patient (écho-doppler transthoracique ou ETT : fig 1 ), et plus rarement par voie oesophagienne à l'aide d'une sonde dédiée (écho-doppler transoesophagien ou ETO).



Figure 1

Enregistrement d'un écho-doppler transthoracique

### B - MODALITES

Les *modalités* de l'échocardiographie comportent :

- Le mode TM (time-motion) qui permet l'enregistrement du déplacement des structures en fonction du temps et le calcul des dimensions des cavités cardiaques et des épaisseurs des parois (Fig. 2).
- L'échocardiographie bidimensionnelle qui permet d'analyser en temps réel la cinétique des parois myocardiques en multipliant les plans de coupe des cavités cardiaques (Fig. 3 ,4,5).
- L'échographie-doppler (fig 6 , 7) qui par la mesure des vitesses des flux sanguins à travers les valves, permet l'évaluation hémodynamique des différentes valvulopathies (fuite et rétrécissement), l'analyse de la phase de remplissage du ventricule gauche et donc de la fonction diastolique (Fig. 6), et l'estimation de la pression artérielle pulmonaire systolique.
- L'échographie de stress : cette technique permet l'analyse segmentaire de la contractilité cardiaque après induction d'un stress pharmacologique (perfusion de Dobutamine\* et Atropine) ou lors d'un effort physique. La sensibilité-spécificité de l'échographie de stress dans le diagnostic d'une ischémie myocardique est de l'ordre de 85 % donc supérieure à l'épreuve d'effort.
- L'échographie tridimensionnelle est une technique émergente qui permet la visualisation en 3D des structures valvulaires et des volumes des cavités cardiaques.
- L'échographie par voie transoesophagienne qui permet de visualiser de façon très précise les structures cardiaques postérieures (oreillettes, septum inter-auriculaire, veines pulmonaires, valves mitrale et aortique et aorte thoracique). Cette modalité nécessite l'introduction d'une sonde dans l'œsophage, mais s'effectue en ambulatoire chez un patient à jeun avec une simple anesthésie locale voire une légère sédation.

### C - INDICATIONS, RENSEIGNEMENTS OBTENUS

Les *indications* d'échographie sont très vastes et concernent la plupart des affections cardiaques puisque l'on obtient de façon non invasive, reproductible et en totale innocuité, des informations d'ordre morphologique et hémodynamique sur toutes les structures cardiaques ; valve, myocarde, péricarde et également sur les gros vaisseaux thoraciques.

Les *renseignements* obtenus concernent ainsi :

- la fonction ventriculaire gauche systolique (pourcentage de raccourcissement du ventricule gauche et mesure de la fraction d'éjection –FEVG- et du débit cardiaque) et diastolique (évaluation des pressions de remplissage du ventricule gauche par l'analyse du flux transmitral).

- L'évaluation des cardiomyopathies (épaisseur des parois et taille de la cavité ventriculaire gauche, volume ventriculaire gauche).
- L'évaluation des valvulopathies (sténoses et régurgitations) où l'échocardiographie est devenue la méthode de référence dans la quantification et l'évaluation du mécanisme (Fig. 7).
- L'évaluation des cardiopathies ischémiques avec analyse de la cinétique segmentaire au repos et sous stress dans le diagnostic de l'ischémie myocardique et de la viabilité myocardique.
- Enfin, exploration des cardiopathies congénitales.

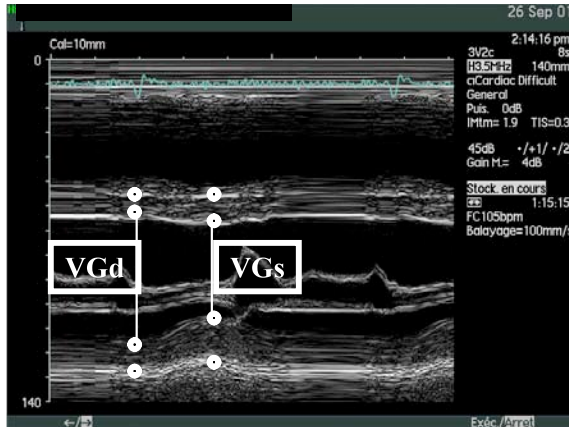


Figure 2 - Echo TM : incidence parasternale grand axe  
 Fraction de raccourcissement= (VGd - VGs) / VGd

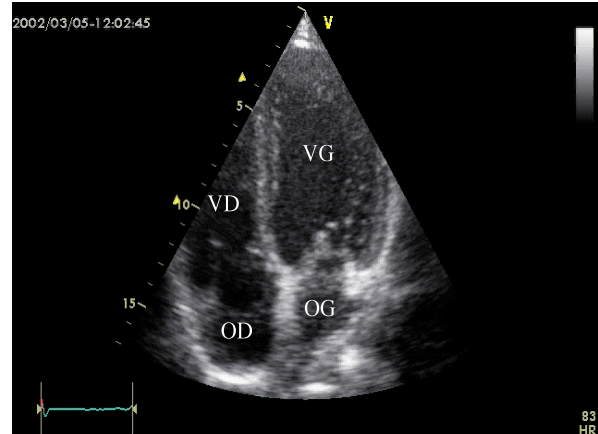


Figure 3 – Echographie bidimensionnelle  
 L'incidence apicale-4 cavités

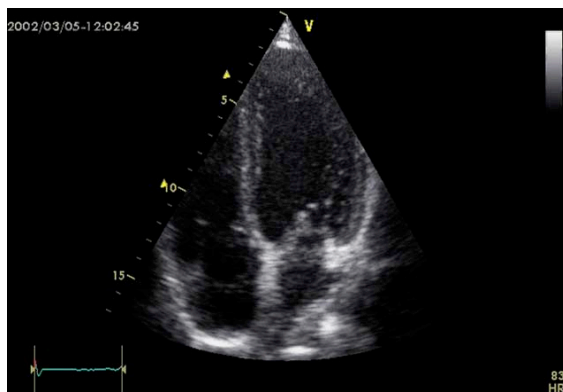


Figure 4 - Echographie bidimensionnelle  
 Cœur normal non dilaté (FE VG >55%)

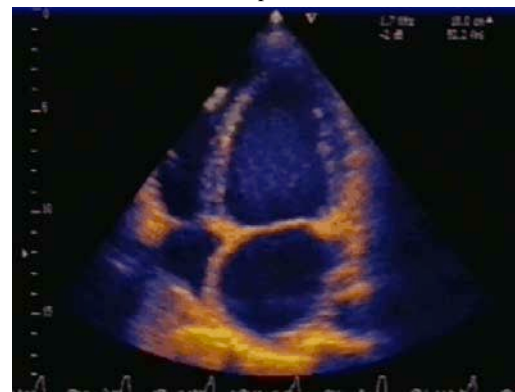

Figure 5 - Echographie bidimensionnelle  
 Cœur anormal, dilaté (FEVG <55%)

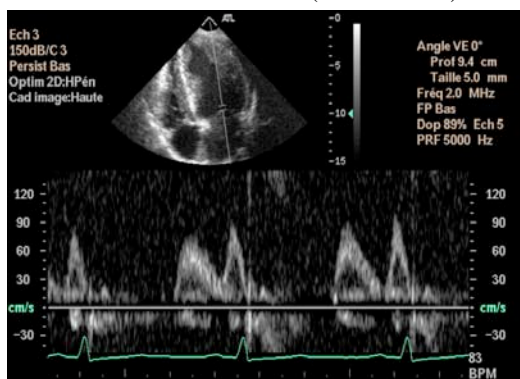


Figure 6 - Echographie-Doppler  
 Enregistrement du flux diastolique transmitral

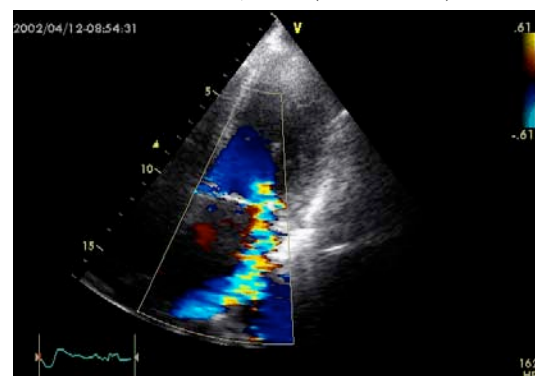


Figure 7 - Echographie-Doppler  
 Fuite mitrale (en bleu turquoise)

## VIII - RADIOLOGIE DU COEUR

Malgré le développement de l'échocardiographie, la radiographie standard du thorax reste avec l'examen clinique et l'électrocardiogramme, la base de l'exploration du coeur.

### A - EXAMENS RADIOLOGIQUES

Différents procédés radiologiques permettent de visualiser le coeur. Rappelons qu'ils sont tous limités dans leur utilisation par l'irradiation qu'ils entraînent.

#### La radiographie du thorax

C'est l'examen de routine du coeur, qui permet l'étude de la taille et de la morphologie du coeur

Elle doit être pratiquée dans des conditions standardisées permettant la comparaison de clichés successifs :

- distance foyer-film de 1.5 à 2 mètres pour éviter un agrandissement géométrique du coeur
- temps de pause court pour éviter le flou cinétique
- cliché pris en incidence postéro-antérieure debout en inspiration profonde.

Ces conditions d'imagerie ne sont pas respectées lors de la réalisation de radiographie de thorax au lit du patient, ce qui fausse l'analyse de la taille du coeur (cf infra).

C'est un document statique qui ne renseigne pas sur les mouvements du coeur.

#### L'amplificateur de brillance

L'amplificateur de brillance réalise une scopie télévisée fournissant par rapport à la scopie une image de meilleure qualité, visible à la lumière du jour, avec une irradiation moins forte. Cette technique permet de voir les mouvements du coeur en particulier, la cinétique ventriculaire.

Il est utilisé pour surveiller la progression des sondes intra vasculaires ou cardiaques (cf chapitres V, IX, X).

#### Le scanner thoracique (cf VIII D)

#### L'angiocardigraphie et la coronarographie (cf chapitre IX)

### B - RADIOGRAPHIE NORMALE DU COEUR

Les 4 incidences standardisées sont définies par la position du thorax par rapport au plan de l'écran ou de la cassette contenant le film (figure 1).

- Face : sujet strictement de face au contact de l'écran
- Profil gauche: sujet de profil côté gauche contre l'écran (bras verticaux)
- Oblique antérieure droite (OAD) et oblique antérieure gauche (OAG), incidences rarement utilisées.

Dans chaque incidence, le pourtour du coeur est formé d'arcs qui correspondent aux différentes parties du coeur et des gros vaisseaux.

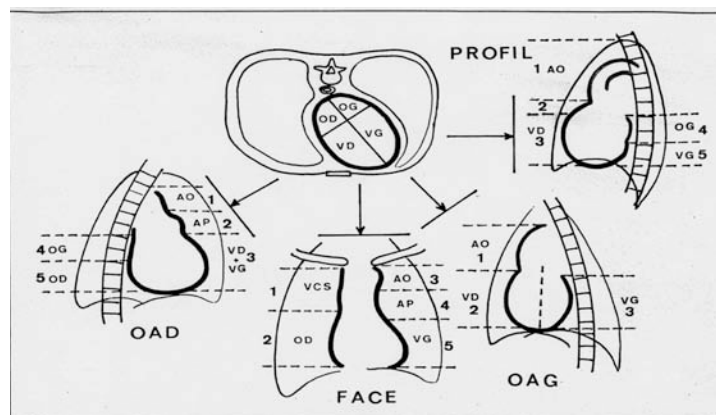


Figure 1

## 1 - Le cliché de face normal

Situé entre les 2 champs pulmonaires clairs, le coeur apparaît comme une masse opaque para-médiane gauche grossièrement triangulaire à base diaphragmatique. On décompose les contours droit et gauche en arcs (fig 2) qui correspondent à une cavité cardiaque ou un gros vaisseau.

-**bord droit** : plus vertical que le bord gauche il est formé de 2 arcs :

arc supérieur droit rectiligne ou légèrement convexe formé par le bord externe de la cave supérieure (VCS)

arc inférieur droit convexe formé par le bord de l'oreillette droite (OD) ; il forme avec la coupole diaphragmatique l'angle cardiophrénique droit.

-**bord gauche** : délimité par 3 arcs :

arc supérieur gauche (ou « bouton aortique ») arrondi d'un diamètre de 2 à 3 cm correspondant à la portion horizontale de la crosse de l'aorte.(Ao)

arc moyen gauche de forme variable concave en dehors, rectiligne ou en S allongé formé par le tronc de l'artère pulmonaire (AP) dans ses 2/3 supérieurs et par l'auricule gauche dans son tiers inférieur.

arc inférieur gauche, le plus long et le plus convexe correspondant au ventricule gauche (VG).

De tous ces arcs, seul le supérieur gauche est formé par un élément du médiastin postérieur

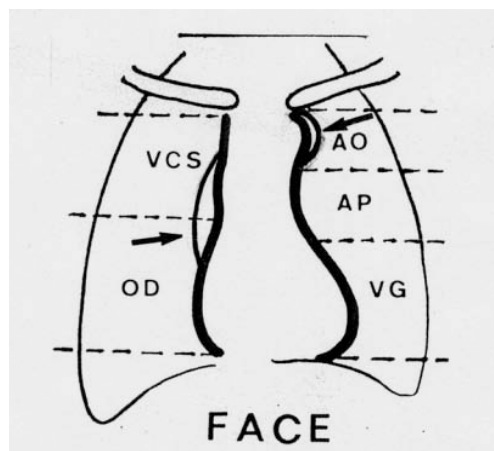


Figure 2

## 2 - Modifications physiologiques

Des modifications physiologiques de la silhouette cardiaque peuvent être dues en particulier au morphotype et à l'âge :

### a) Morphotype (figure 3)

Chez le sujet bréviligne, le coeur apparaît « horizontal » c'est à dire étalé sur le diaphragme avec un pédicule vasculaire élargi. A l'inverse chez le sujet longiligne, le coeur est « vertical », allongé avec un pédicule vasculaire étroit.

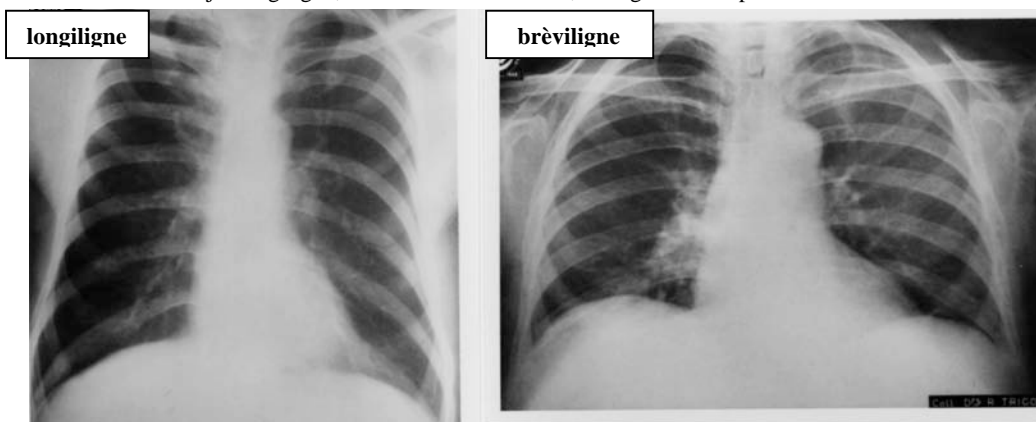


Figure 3

## b) Age

Chez le sujet âgé, l'aorte déroulée, de face, déborde l'arc supérieur droit et accentue l'arc supérieur gauche. (flèches sur fig 2)

# C - SEMIOLOGIE RADIOLOGIQUE DU COEUR

L'analyse de la radio de thorax comprend : l'appréciation de la taille du cœur, l'identification des arcs de la silhouette cardiaque, l'analyse des gros vaisseaux de la base, la recherche de calcifications, l'appréciation de la vascularisation pulmonaire .

## 1 - Taille du cœur

Elle est appréciée par le calcul du rapport cardiothoracique (RCT) qui est le rapport  $(1+2/T)$  entre le diamètre maximal du cœur et le diamètre maximal du thorax mesuré sur le cliché de face pris debout en inspiration profonde (figure 4).

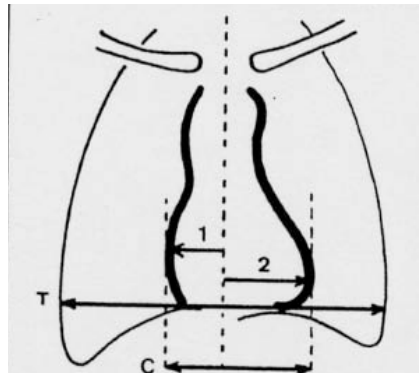


Figure 4

Le RCT normal ne dépasse pas 0.50 . Il est pathologique au-delà de 0.55 et l'on parle alors de cardiomégalie

## 2 - Analyse des cavités cardiaques

L'hypertrophie ou dilatation d'une cavité cardiaque entraîne des modifications de telle ou telle partie de la silhouette cardiaque :

### a) Oreillette droite (OD)

L'augmentation de son volume (figure 5) est essentiellement appréciée sur le cliché de face : arc inférieur droit allongé et plus convexe.

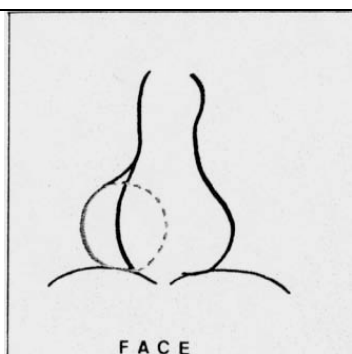


Figure 5

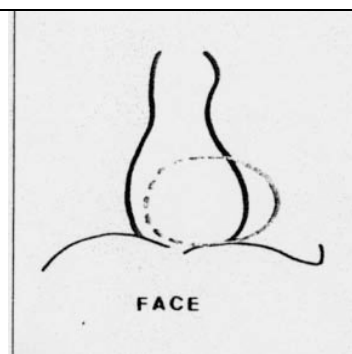


Figure 6

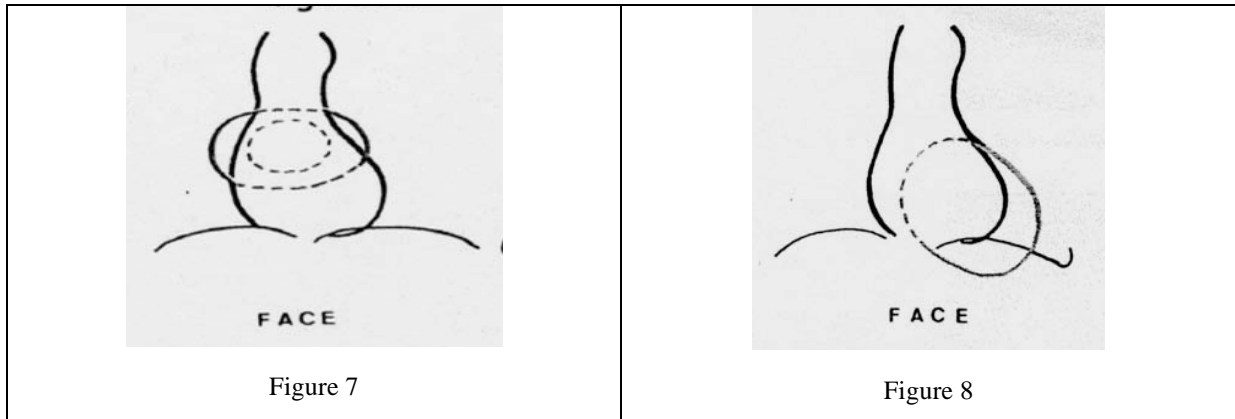### b) Ventricule droit (VD)

En augmentant de volume, le VD pivote vers la gauche refoulant le ventricule gauche ce qui entraîne sur l'incidence de face en cas de dilatation VD importante une saillie de l'arc inférieur gauche convexe avec un aspect arrondi de la pointe surélevée (figure 6).

De profil, le VD dilaté bombe en avant comblant l'espace clair rétrosternal.

### c) Oreillette gauche (OG)

De face, l'OG ne participe pas normalement à la formation de la silhouette cardiaque. Une dilatation importante (figure 7) entraîne son débord sur la partie haute de l'arc inférieur droit formant une image en double contour. Son expansion vers la gauche crée une saillie de la partie inférieure de l'arc moyen gauche par dilatation de l'auricule gauche. La trachée se divise en 2 bronches souches qui font normalement un angle aigu ; une OG dilatée peut les écarter (signe du cavalier)




### d) Ventricule gauche (VG)

De face, son augmentation de volume (figure 8) entraîne un allongement de l'arc inférieur gauche déplacé vers le bas et la gauche avec l'apex s'enfonçant dans le diaphragme. Le VG se rapproche de la limite latérale gauche du thorax.

### e) Gros vaisseaux

La dilatation de l'artère pulmonaire (AP) est appréciée (figure 9) sur l'incidence de face : arc moyen anormalement saillant.

La dilatation de l'aorte ascendante entraîne de face une convexité anormale de l'arc supérieur droit (fig 10).



### f) Calcifications cardiaques

Toutes les calcifications cardiaques sont pathologiques. Elles peuvent être visibles sur les clichés radiographiques de thorax, sous amplificateur de brillance et au scanner thoracique. Elles peuvent siéger dans les différentes structures du cœur :

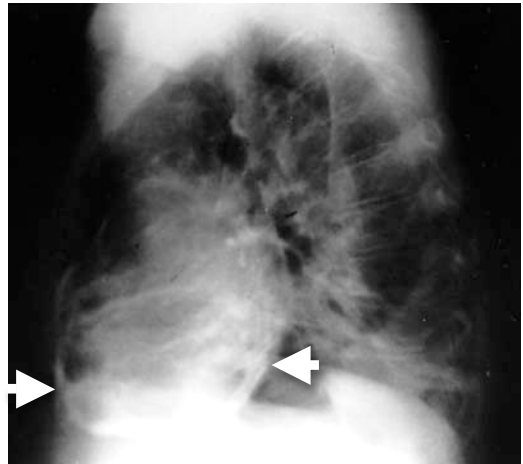-*valvulaires* : touchant préférentiellement les valves mitrale et aortique.

-*coronaires* : calcifications linéaires le long des troncs proximaux des artères coronaires. Le « score calcique » coronaire établi en scanner est un index pronostique défavorable significatif.

-*péricardiques* : formant de bandes linéaires autour de la silhouette cardiaque. Elles prédominent au niveau des sillons et de la face inférieure du cœur. Elles peuvent au maximum former une coque calcaire comprimant le cœur (fig 11).



Fig 11 : Exemple de calcifications :  
Calcifications péricardiques  
(flèches)



-myocardiques: arciformes en plein myocarde essentiellement ventriculaires gauches correspondant à une séquelle d'infarctus du myocarde.

-de l'aorte thoracique: réalisant un fin liséré opaque ou des bandes linéaires le long des bords du vaisseau.

### 3 - Vascularisation pulmonaire

#### a) Chez le sujet normal

Les 2 artères pulmonaires ont un calibre maximum de 15 mm; la « trame » pulmonaire formée notamment par les vaisseaux est plus dense à la base qu'au sommet et diminue du hile à la périphérie. Elle définit la transparence pulmonaire. Les cils de sac costo-diaphragmatiques sont libres.

#### b) Modifications de la transparence pulmonaire .

Une diminution de la transparence pulmonaire correspond habituellement à une stase veino-pulmonaire capillaire (insuffisance cardiaque gauche,) réalisant le « poumon cardiaque » avec différents stades (figure 12 et 13) :

stade 1 : redistribution vasculaire vers les sommets qui deviennent aussi denses que les bases

stade 2 : oedème interstitiel avec plusieurs aspects :

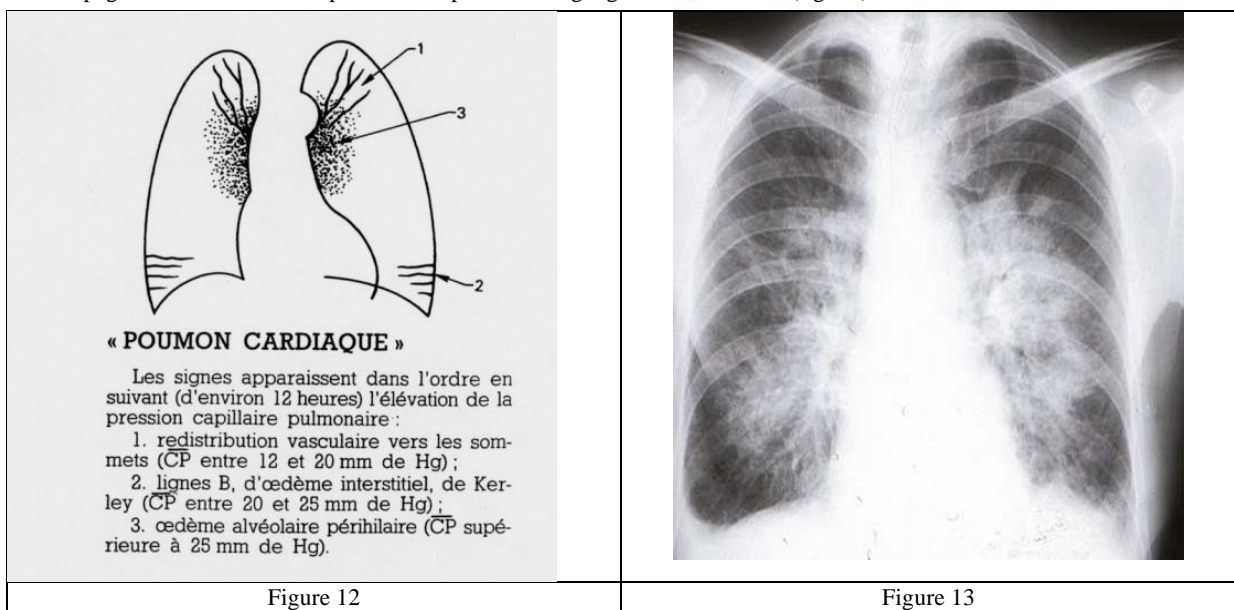
-lignes de Kerley correspondant à un oedème des cloisons septales. Les mieux visibles sont les lignes B, petites lignes horizontales, fines et courtes siégeant à la base des champs pulmonaires.

-oedème péribronchique visible sur les coupes des bronches périhilaires

-oedème sous pleural avec apparition de scissures interlobaires

-diminution de la transparence pulmonaire de façon bilatérale.

stade 3 : oedème alvéolaire (figure 12 et 13) lié à la transsudation de plasma dans les alvéoles pulmonaires avec apparition d'opacités bilatérales nodulaires et confluentes prédominant dans les régions périhilaires en « ailes de papillon ». Il est accompagné très souvent d'un épanchement pleural en règle générale, bilatéral. (fig 13)



Plus rarement la diminution de transparence pulmonaire relève d'une augmentation du débit pulmonaire: cardiopathie congénitale avec shunt gauche- droit.

Une *augmentation* de la transparence pulmonaire (poumons clairs) a pour cause en général un emphysème pulmonaire avec petit coeur vertical en goutte, espaces intercostaux et diaphragme horizontaux donnant un aspect de thorax distendu. Plus rarement, elle peut être due à une diminution du débit pulmonaire par obstacle sur les artères pulmonaires (certaines cardiopathies congénitales, coeur pulmonaire chronique embolique) causant une diminution de la trame vasculaire et une hyperclarté distale.

## 4 - Conclusion

La radiologie de thorax est un examen de base dans l'exploration non invasive du coeur.

Elle donne des informations sur la silhouette du coeur et des gros vaisseaux ainsi que sur l'hémodynamique pulmonaire.

Un cliché normal n'exclut pas une cardiopathie mais une silhouette cardiaque anormale indique une anomalie qui mérite de pousser plus loin les explorations.

## D - SCANNER THORACIQUE

Le scanner thoracique est un système d'imagerie en coupes, avec de nombreux systèmes informatiques de reconstruction . Les images sont diffusées par CD-ROM.

C'est un examen très performant pour l'examen de la plupart des organes.

*En cardiologie*, il est très utilisé pour l'examen des gros vaisseaux thoraciques et le diagnostic de leurs pathologies, (anévrismes, dissections, embolies pulmonaires) notamment dans le cadre de l'urgence.

Les machines les plus récentes (64 barrettes ou plus), permettent d'examiner le coeur, et les coronaires (fig 5 chapitre 1) avec des limites qui reculent sans cesse avec les progrès technologiques.

Ses inconvénients majeurs sont le caractère très irradiant et l'utilisation presque constante de produits radiologiques iodés de contraste en assez grande quantité. De ce fait, si possible, on évitera une prescription trop extensive de cette modalité d'imagerie.

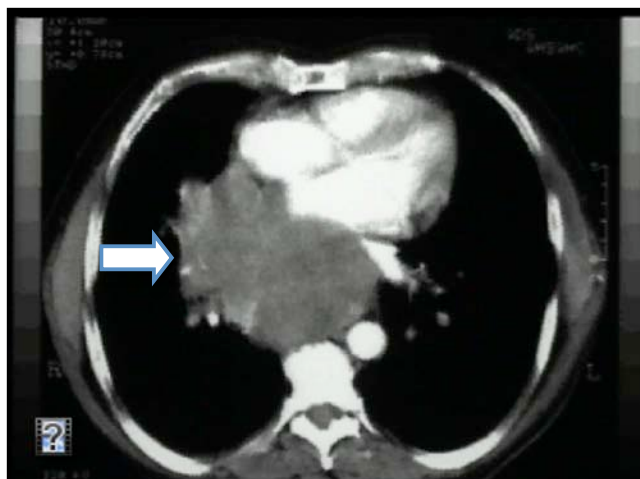


Figure 14 : Scanner thoracique :  
Tumeur broncho pulmonaire  
envahissant les oreillettes  
(flèche)

# IX - ANGIOCARDIOGRAPHIE ET CORONAROGRAPHIE

## A - TECHNIQUE

Ce sont des cinéangiographies au cours desquelles on filme les cavités cardiaques et les artères coronaires rendues opaques aux rayons X par l'injection d'un produit de contraste riche en iode et s'éliminant par le rein. Ce sont des examens invasifs entraînant une iatrogénie et la nécessité d'un consentement informé du patient.

Les *incidents et accidents* sont de trois types :

- locaux, liés à la voie d'abord : hématome, thrombose veineuse, ou artérielle avec ischémie aiguë d'un membre.
- cardiaques : perforation du myocarde, injection intramyocardique ou intrapéricardique.
- liés au produit de contraste : choc à l'iode, insuffisance rénale aiguë (diabétique surtout).

Les *incidences* utilisées sont : face, profil, et obliques antérieures droite et gauche (OAD, OAG).

Les *documents* sont enregistrés numérisés puis stockés sur CD-ROM ou sur mémoires informatiques.

### 1 - Angiocardiographie par voie veineuse


L'injection est réalisée à l'aide d'un cathéter poussé jusque dans la veine cave supérieure ou inférieure. Le produit opacifie les cavités cardiaques droites puis la circulation pulmonaire, puis les cavités gauches.

### 2 - Angiocardiographie sélective

L'injection est faite sélectivement par injection de produit de contraste dans la cavité cardiaque ou vasculaire que l'on veut examiner.

-soit dans une cavité droite ou dans l'artère pulmonaire à l'aide d'un cathéter monté par voie veineuse,

-soit dans le ventricule gauche (ventriculographie : fig 1a et 1b) ou dans l'aorte, par cathétérisme rétrograde transcutané de l'artère fémorale, humérale ou radiale. On réalise fréquemment plusieurs incidences, notamment les obliques antérieure droite et gauche.



On définit pour le ventricule gauche:

- le volume télédiastolique (VTD) : le volume de remplissage du ventricule. Normale pour le VG :  $100 \text{ ml/m}^2$
- le volume télésystolique (VTS): volume restant après l'éjection ventriculaire. Normale pour le VG :  $35 \text{ ml/m}^2$
- le volume d'éjection systolique (VES) : le volume éjecté. Normale pour le VG :  $= 65 \text{ ml/m}^2$  (VES = VTD-VTS)

On calcule la *fraction d'éjection* : volume d'éjection systolique / volume télédiastolique. Normale pour le VG = 0,65

On peut établir une courbe pression-volume ventriculaire gauche montrant notamment pendant la diastole de grandes variations de volume sous une faible pression.

### 3 - Coronarographie

C'est l'opacification sélective successive des 2 artères coronaires à l'aide de cathéters spéciaux introduits dans l'ostium coronaire gauche puis droit, par voie fémorale, radiale, ou humérale.

On filme (10 à 25 images/seconde) dans diverses incidences pour éviter de méconnaître une anomalie.

La digitalisation des images permet des études quantitatives (diamètre des artères, diamètre et longueur des sténoses).

Dans le même temps d'exploration, on peut opacifier la cavité VG (ventriculographie), ce qui permet de visualiser le comportement mécanique de sa paroi et de le corréler à l'état des artères coronaires. (L'échocardiographie apporte souvent des renseignements similaires à moindre risque.)

## B - RESULTATS

### 1 - Angiocardiographie du cœur gauche et de l'aorte

Le VG peut être de volume normal ou dilaté.

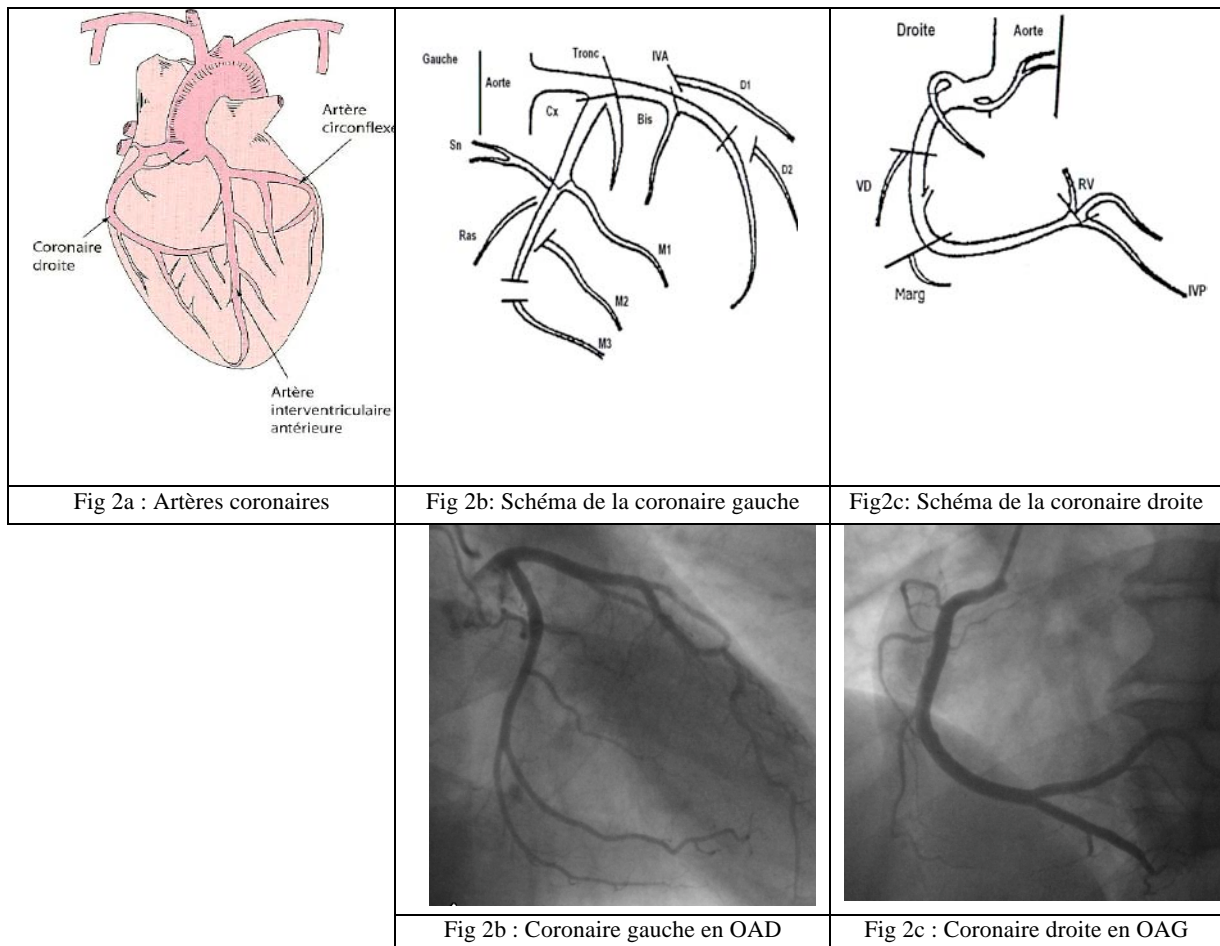
Il peut montrer une hypokinésie diffuse ou bien des anomalies segmentaires de la contraction, en général liées à une ischémie ou à une nécrose : hypokinésie, akinésie, dyskinésie, anévrysme. L'analyse informatisée du contour du VG en OAD permet de quantifier ces anomalies.

Les *réurgitations valvulaires* sont visualisées par angiocardiographie sélective de la cavité réurgitante (ventricule gauche pour l'insuffisance mitrale, et aorte sus valvulaire pour l'insuffisance aortique).

### 2 - Coronarographie

#### a) Aspect normal

Les artères ont normalement une ramification d'aspect dichotomique. Elles forment une double couronne (d'où leur nom) dans les sillons auriculo-ventriculaire et interventriculaire.



La distribution la plus habituelle du réseau artériel coronaire est la suivante (fig 2a) :

#### (1) CORONAIRE GAUCHE (TCG)

Naît de l'ostium coronaire G par le tronc coronaire gauche (TCG) qui se divise rapidement (fig 2b) en donnant 2 branches :

- Interventriculaire antérieure (IVA), située dans le sillon interventriculaire jusqu'à la pointe, donnant elle-même des branches : septales pour les 2/3 antérieurs du septum interventriculaire et diagonales (D1) pour la face antérieure de la paroi libre du VG et jusqu'à la pointe (1e, 2e, 3e, etc.). C'est l'artère la plus importante et la plus atteinte par le processus athéroscléreux.
- Circonflexe (Cx), dans le sillon auriculo-ventriculaire gauche en direction de la croix du cœur (intersection des sillons

auriculo-ventriculaire et interventriculaire postérieur), donnant elle même des branches : marginales, ou postéro-latérales (M1,M2,M3) pour la face latérale de la paroi libre du VG.

## (2) CORONAIRE DROITE (CD)

Naît de l'ostium coronaire droit puis court dans le sillon auriculo-ventriculaire droit en donnant des branches marginales droites, et se divise (fig 2c) en deux branches terminales : l'interventriculaire postérieure (IVP) située dans le sillon interventriculaire postérieur vascularise le 1/3 inférieur du septum par ses branches septales et la rétroventriculaire (RV) pour la face inférieure de la paroi libre du VG.

Pour cette artère, l'essentiel de son apport sanguin au VG se fait via ses branches de division (interventriculaire postérieure et rétroventriculaire)

## (3) CORRESPONDANCES TERRITOIRES MYOCARDIQUES-CORONAIRES-ECG

Territoires myocardiques	Artères coronaires correspondantes	Dérivations d'expression ECG
Antérieur (face antérieure du VG + 2/3 du septum interventriculaire)	IVA (+ diagonales et septales)	V1, V2, V3, V4
Inférieur	Selon dominance : CD, ou CD + CX ou CX seule	D2, D3, VF, +/-V5, V6
Latéral	Circonflexe, marginales	D1, VL, +/-V5, V6

### **b) Aspects pathologiques**

Les artères coronaires peuvent présenter divers types de lésions:

#### (1) - STENOSES

Plus ou moins serrées (significatives si > 50 à 70 % du diamètre), plus ou moins longues, tortueuses, calcifiées. Des classifications spécialisées permettent de les décrire.

Sur chaque artère, la localisation de la sténose aura un retentissement d'autant plus important qu'elle sera plus proximale.

On parlera d'atteinte mono, bi ou tritronculaire selon le nombre de troncs principaux lésés (IVA-diagonales, CD, Circonflexe).

Une sténose du tronc coronaire gauche > 50% représente un risque vital car la quantité de myocarde qui en dépend est indispensable à la survie.

Elles peuvent être quantifiées par analyse informatisée, le cathéter d'injection, de diamètre connu, servant à l'étalonnage. Cela permet de mesurer l'effet d'une angioplastie par ballonnet sur cette sténose.

#### (2) - OCCLUSIONS

Ces occlusions peuvent être aiguës essentiellement thrombotiques notamment lors de la survenue d'un infarctus du myocarde ou au contraire chroniques par athérome organisé souvent calcifié.

Une reperméabilisation au delà de la thrombose par une collatéralité est possible et en limite les conséquences néfastes.

#### (3) - SPASME

Peut être observé spontanément ou provoqué pharmacologiquement pendant l'examen coronarographique (test au Méthergin).

## X - CATHETERISME CARDIAQUE

Il s'agit d'examens invasifs, forcément grevés d'une certaine iatrogénie. Quoique peu fréquents, les risques encourus doivent systématiquement être mis en balance avec les avantages escomptés. Un consentement éclairé doit être obtenu du patient. Les incidents et accidents principaux sont *locaux*, liés à la voie d'abord : hématome, thrombose veineuse ou artérielle avec ischémie aiguë d'un membre ou *cardiaques* : perforation du myocarde, injection intramyocardique ou intrapéricardique.

Dans la plupart des cas, il est réalisé dans le même temps que les angiocardiographies et/ou les coronarographies. (cf IX)

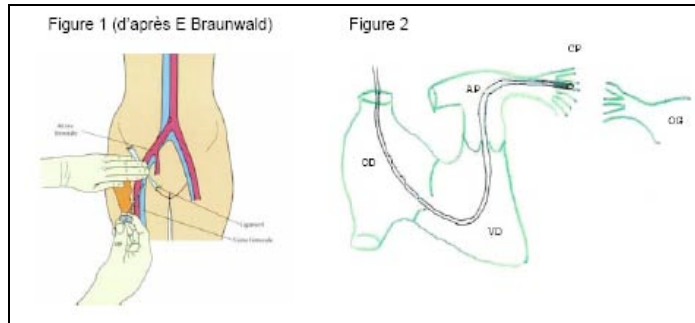
### A - CATHETERISME DROIT

Il consiste à introduire par une veine périphérique (fémorale, jugulaire) un cathéter branché sur un manomètre et à le guider jusque dans une branche de l'artère pulmonaire où on le bloque (Fig.1 et 2).

On va pouvoir alors enregistrer la "pression capillaire pulmonaire". Puis successivement, en retirant le cathéter:

- la pression artérielle pulmonaire
- la pression ventriculaire droite
- la pression auriculaire droite

On peut réaliser en même temps des prélèvements sanguins (oxymétrie) ou une injection de produit radio-opaque (angiocardiographie dans l'oreillette droite, le ventricule droit ou l'artère pulmonaire).



### B - CATHETERISME GAUCHE

Il consiste à introduire par une artère fémorale ou humérale ou radiale un cathéter jusque dans le ventricule gauche (Fig.3). Il est plus dangereux à réaliser que le droit.

On étudie :

- la pression ventriculaire gauche
- la pression aortique

Ici encore on peut réaliser en même temps des prélèvements sanguins (oxymétrie) ou une injection de produit radio-opaque (ventriculographie, aortographie).

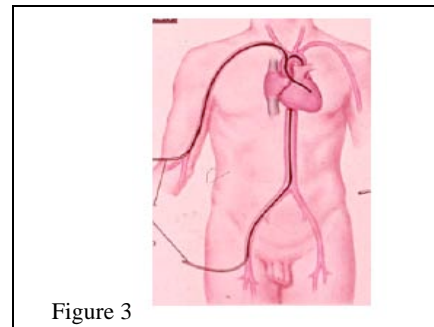


Figure 3

### C - COURBES DE PRESSION

La courbe *ventriculaire* (morphologiquement similaire pour les 2 ventricules) se définit par :

- la pression systolique (pic maximal)
- la pression protodiastolique
- la pression télédiastolique, juste avant le début de la contraction ventriculaire

Sur la courbe *auriculaire* (OD et OG) on note la pression moyenne.

La courbe *artérielle* (aorte ou artère pulmonaire) se définit par :

- la pression systolique
- la pression diastolique
- la pression moyenne (intégrale sous la courbe)

*Phases du cycle ventriculaire* : Ces différentes courbes de pression permettent d'individualiser les phases suivantes au cours d'un cycle ventriculaire cardiaque (repérées sur la Fig 4 ci-contre) : 1: contraction isovolumétrique ; 2: éjection ; 3: relaxation isovolumétrique ; 4: remplissage rapide ; 5: remplissage lent ; 6: remplissage lié à la contraction auriculaire.

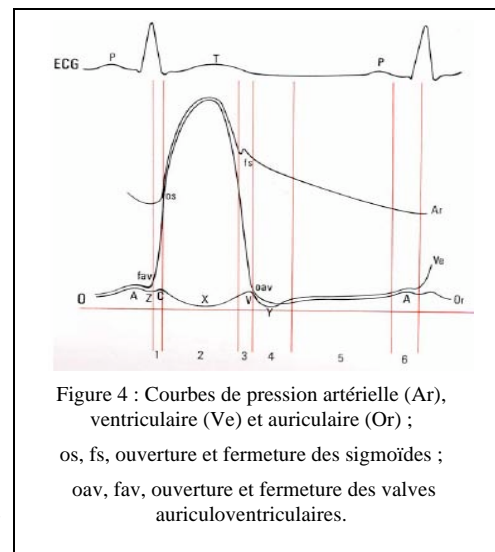


Figure 4 : Courbes de pression artérielle (Ar), ventriculaire (Ve) et auriculaire (Or) ; os, fs, ouverture et fermeture des sigmoïdes ; oav, fav, ouverture et fermeture des valves auriculoventriculaires.

Les *valeurs normales des pressions intracardiaques* sont dans le tableau ci-contre.

A l'état normal, les pressions systoliques sont 5 fois plus élevées dans les cavités gauches que dans les cavités droites.

La pression capillaire pulmonaire bloquée est le reflet de la pression de l'oreillette gauche et aussi de la pression mésodiastolique du VG : normale : < 12 mmHg. Elle est à l'état normal égale à la pression diastolique de l'artère pulmonaire.

Pour mémoire : La *pression veineuse centrale*, est mesurée à l'aide d'un cathéter introduit par voie veineuse jusque dans la veine cave supérieure. Elle se mesure en cm d'eau. Le zéro du manomètre (une colonne liquidienne) est placé à 5 cm en dessous de l'angle de Louis (entre les 2 premières pièces sternales). Elle traduit la pression de remplissage de l'OD : normale <12 cm eau.

<b>Cavités explorées</b>	<b>Valeurs normales</b>
Ventricule gauche Systolique Protodiastolique Télédiastolique	125 0 <12
Ventricule droit Systolique Protodiastolique Télédiastolique	25 0 +5
Oreillette gauche (pression moyenne)	2-4
Oreillette droite (pression moyenne)	0-2
Aorte Systolique Diastolique Moyenne	125 70 85
Artère Pulmonaire Systolique Diastolique Moyenne	25 12 15

**Tableau des pressions normales en mm de HG**

## D - DEBIT CARDIAQUE

Le débit cardiaque est le produit du volume d'éjection systolique par la fréquence cardiaque. Ce débit peut être évalué de différentes façons.

De manière invasive on peut utiliser la *thermodilution* à l'aide d'une sonde spéciale (Swan Ganz) introduite dans l'artère pulmonaire. On réalise une injection de sérum froid en bolus dans l'oreillette droite et on suit l'évolution thermique par une thermistance dans l'artère pulmonaire. Un logiciel fait le calcul. Il y a beaucoup de causes d'erreurs, mais on peut répéter les mesures.

Le débit cardiaque peut également être estimé par la *méthode de Fick* qui consiste à mesurer la différence artério-veineuse en oxygène. Plus le sang veineux est désaturé, plus le débit cardiaque est bas.

Le débit cardiaque varie avec la taille du corps et on l'exprime après correction par la surface corporelle. C'est l'index cardiaque, qui se situe normalement entre 2,5 et 4,5 litres/min/m<sup>2</sup>.

NB - Le débit cardiaque peut aussi être estimé de manière non invasive notamment par échocardiographie-Doppler.

# XI - CARDIOLOGIE NUCLEAIRE

## A - INTRODUCTION

La médecine nucléaire utilise des traceurs radioactifs qui se fixent sur l'organe à étudier d'où ils émettent un rayonnement gamma capté par une gamma caméra qui détecte le signal de cet organe et reconstruit une image statique ou dynamique informatisée.

Pour l'examen du coeur, les principaux traceurs utilisés se fixent soit sur le myocarde pour réaliser *des scintigraphies myocardiques*, soit sur les hématies permettant un marquage du sang circulant dans les cavités cardiaques, ce qui permet la réalisation d'*angiographie isotopique* (ou scintigraphie cavitaire).

La *synchronisation* de l'enregistrement des données isotopiques à l'ECG du patient est nécessaire à la réalisation des angiographies isotopiques. Elle n'est pas nécessaire à la réalisation des scintigraphies du myocarde dont elle peut améliorer cependant les performances techniques (on parle alors de tomoscintigraphie myocardique synchronisée).

Lorsque ces techniques nécessitent une synchronisation à l'ECG pour réaliser les images cardiaques, elles sont souvent de qualité médiocre ou mauvaise en cas de trouble du rythme cardiaque (arythmie par fibrillation atriale ; extrasystolie).

La *médecine nucléaire a peu de contre-indications*, mais l'injection de traceurs radioactifs est contre indiquée au cours de la grossesse ou de l'allaitement.

## B - ANGIOGRAPHIE ISOTOPIQUE

Elle est habituellement réalisée au repos après marquage in vivo des hématies circulantes du patient par du 99m Technetium.

La technique la plus usuelle consiste à enregistrer l'activité des cavités cardiaques en oblique antérieure gauche, en synchronisant l'enregistrement sur l'ECG pour pouvoir déterminer la télésystole et la télédiastole.(fig 1)

On peut ainsi mesurer les *fractions d'éjection* des deux ventricules dont la valeur usuelle normale varie un peu d'un laboratoire à l'autre mais est entre 50% et 70% (la norme du laboratoire est donnée avec le compte rendu). La mesure de fraction d'éjection par cette technique est si fiable et si reproductible lorsque le rythme est sinusal, qu'elle est considérée comme la référence technique pour cette mesure. L'abaissement de la fraction d'éjection globale de repos est un paramètre pronostic très important quelle que soit l'étiologie de la cardiopathie. En simplifiant la littérature, disons que la dégradation de la fonction ventriculaire gauche est patente lorsque la FE du ventricule gauche est inférieure à 50%, avec une détérioration du pronostic qui s'accroît lorsque les chiffres baissent. Lorsque la valeur atteint 20%, le pronostic vital est souvent engagé à quelques mois ou années.

Outre la fraction d'éjection globale du ventricule, on peut étudier des fractions d'éjection segmentaires en découpant la cavité ventriculaire gauche en secteurs. L'abaissement de la fraction d'un ou plusieurs segments contigus ventriculaires, traduit une dysfonction systolique segmentaire. Selon la sévérité de l'anomalie on parle d'hypo-, d'a- ou de dyskinésie de la contraction au niveau de la zone atteinte du ventricule gauche.

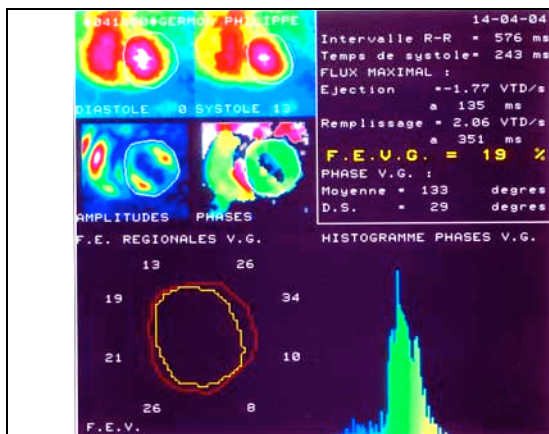


Figure 1 :Angiographie isotopique : mesure de la FEVG, ici très abaissée à 19%

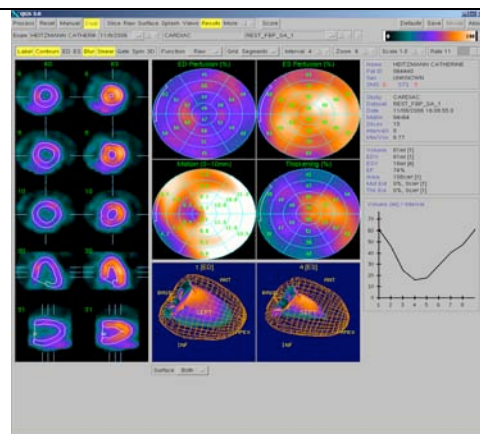


Figure 2 : Tomoscintigraphie myocardique synchronisée à l'ECG



## C - TOMOSCINTIGRAPHIES DU MYOCARDE

Ces examens examinent le myocarde ventriculaire gauche avec des traceurs (thallium 201, dérivés technetiés : 99mTc-MIBI ou 99mTc-Tetrofosmin ) qui se fixent sur les cellules myocardiques, si celles ci sont encore vivantes et perfusées.

Plusieurs protocoles d'examen existent, selon la question posée, avec la plupart du temps une scintigraphie initiale réalisée fréquemment après une épreuve de stress (effort sur bicyclette ergométrique ou après injection d'agent pharmacologique : dipyridamole en intraveineux) et une seconde scintigraphie réalisée au repos à laquelle elle sera comparée.

Les images sont réalisées par reconstruction informatique, en coupes jointives selon le petit axe, le grand axe vertical et le grand axe horizontal du ventricule gauche. L'interprétation quantifiée de la fixation du traceur est représentée par un code couleur, l'analyse étant faite dans les différents segments du myocarde du ventricule gauche (habituellement divisé en 17 à 20 segments).

La tomoscintigraphie myocardique synchronisée à l'ECG permet d'obtenir des images tomoscintigraphiques en télésystole et en télédiastole. Sur ces images, il est, bien sûr, possible de visualiser l'ischémie, la viabilité et l'infarctus, mais de plus cet examen permet le calcul des volumes télédiastolique et télésystolique et de la fraction d'éjection du ventricule gauche (fig 2).

### Sémiologie scintigraphique

-**Infarctus** : Les zones de cellules myocardiques mortes (remplacées par de la fibrose non contractile) ne fixent pas le traceur quel que soit le protocole utilisé. Cette absence de fixation (« lacune » de fixation) est l'aspect habituel de l'infarctus myocardique cicatriciel, mais peut aussi se voir parfois dans certaines cardiopathies primitives.

-**L'ischémie myocardique** est la conséquence d'une perfusion inadéquate d'un segment myocardique par une artère coronaire significativement sténosée ou parfois spastique.

Sur les scintigraphies du myocarde l'ischémie myocardique se traduit par une hypofixation du traceur au niveau du territoire mal vascularisé sur la scintigraphie de stress, hypofixation disparaissant totalement ou partiellement sur la scintigraphie de repos. La visualisation de l'ischémie myocardique en scintigraphie permet donc de suspecter la présence d'une (ou plusieurs) sténose(s) coronaire(s) ischémiant(e) qu'il faudra traiter. La sensibilité et la spécificité de détection des sténoses coronaires par cette technique sont voisines de 80 à 90% et supérieures à celles de l'épreuve d'effort électrocardiographique simple.

-**Viabilité myocardique** : La pathologie coronaire peut être à l'origine de troubles sévères de la contractilité segmentaire ou globale du ventricule gauche alors qu'il persiste un contingent suffisant de cellules myocardiques vivantes (viabiles) et aptes à reprendre une fonction contractile pourvu que l'on reperfuse le myocarde de manière satisfaisante.

La détection de cette viabilité peut être réalisée selon différents protocoles scintigraphiques dont le principe est la mise en évidence d'une fixation significative du traceur dans la ou les zones hypo ou akinétique(s) (excluant ainsi le diagnostic d'infarctus : cf. ci dessus).

-**Pronostic** : Les grandes études de la littérature ont bien montré que plus la zone d'anomalie de fixation myocardique est étendue, plus le pronostic du patient coronarien est sévère.

### Synthèse des anomalies de contraction et de fixation myocardiques au cours des différents états possibles du myocarde

	Contraction de repos*	Perfusion de stress	Perfusion de repos
Myocarde sain	Normale	Normale	Normale
Myocarde nécrosé	Nulle	Nulle	Nulle
Myocarde ischémique	Normale ou sub-normale	Hypoperfusion	Normale ou peu altérée
Myocarde hibernant	Altérée, voire nulle	Hypoperfusion	Normale ou peu altérée

\*Etudiée en angiographie isotopique, en tomoscintigraphie synchronisée ou en échocardiographie

## D - SCINTIGRAPHIE PULMONAIRE DE PERFUSION ET DE VENTILATION

Elle est utilisée pour le diagnostic et le suivi de l'embolie pulmonaire. Elle est particulièrement performante en l'absence de pathologie pulmonaire préalable. L'embolie pulmonaire provoque l'apparition d'une ou plusieurs zones d'hypoperfusion (zones d'hypo ou d'absence de fixation du traceur) sur la scintigraphie de perfusion, alors que la scintigraphie de ventilation est normale. L'interprétation de la scintigraphie pulmonaire est facile lorsqu'elle est normale (exclusion de l'embolie pulmonaire) ou franchement pathologique (plusieurs segments hypoperfusés normalement ventilés). Dans les cas intermédiaires ou chez les patients qui ont des pathologies pneumologiques associées, le diagnostic scintigraphique est plus difficile et conduit à des examens de fiabilité « intermédiaires » peu contributifs.

## XII - IRM CARDIAQUE

### A - INTRODUCTION

L'imagerie par résonance magnétique nucléaire est une imagerie utilisant des champs magnétiques intenses permettant d'examiner de manière non invasive et non irradiante l'appareil cardiovasculaire.

De nombreuses séquences d'imagerie sont disponibles permettant d'examiner de manière statique ou dynamique l'appareil cardiovasculaire. Quelle que soit la séquence choisie, il existe un contraste spontané entre le sang circulant et les parois du cœur et des vaisseaux. Il peut être cependant nécessaire d'utiliser un produit de contraste paramagnétique (contenant habituellement un complexe à base de Gadolinium) à utiliser avec précaution en cas d'insuffisance rénale.

### B - CONDITION DE L'EXAMEN; CONTRE INDICATIONS.

La patient n'a pas besoin d'être à jeun. Il sera dévêtu (sauf linge de corps) et habillé avec une blouse, pour s'assurer de l'absence de pièces ferro-magnétiques qu'il serait dangereux d'introduire dans l'aimant.

L'examen est *contre indiqué* lorsque le patient est porteur d'un stimulateur ou d'un défibrillateur cardiaque implanté. De même la présence de corps étranger ferro-magnétique à l'intérieur de l'organisme du patient pourra faire contre-indiquer l'examen. Il est difficile d'examiner les patients ventilés artificiellement, et pour l'instant en cardiologie cette situation contre indique habituellement l'examen.

Les patients claustrophobes supportent mal le séjour dans l'aimant et certains ne peuvent y entrer.

L'examen cardiaque, pour être de qualité doit être synchronisé à l'ECG du patient. Si le rythme n'est pas régulier, la qualité sera moindre. En cas de rythme très irrégulier, l'examen par IRM est à éviter. Cette synchronisation à l'ECG permet en outre de préciser la position chronologique des différentes coupes par rapport au cycle cardiaque.

### C - SEMIOLOGIE DE BASE DES IMAGES

L'examen comporte habituellement la réalisation de coupes dans plusieurs plans de l'espace, utilisant des techniques « sang noir » et « sang blanc ». Avec les premières (figure 1), les cavités du cœur et des vaisseaux, noires, contrastent spontanément avec la paroi qui apparaît grise. Avec les secondes (figure 2) qui comportent notamment les images dynamiques en ciné-IRM, le sang est blanc et contraste avec les parois qui sont grises. (clichés présentés : coupes petit axe avec deux modes d'imagerie d'une dissection de l'aorte ascendante : flèches).

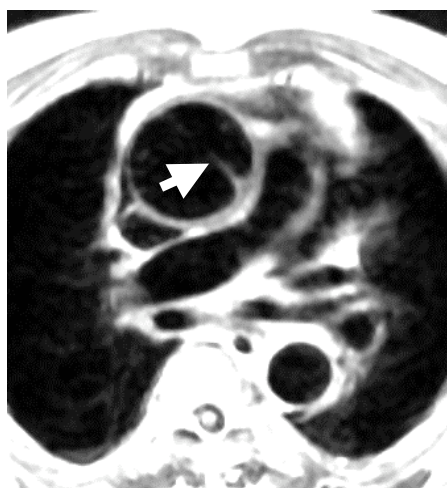


Figure 1

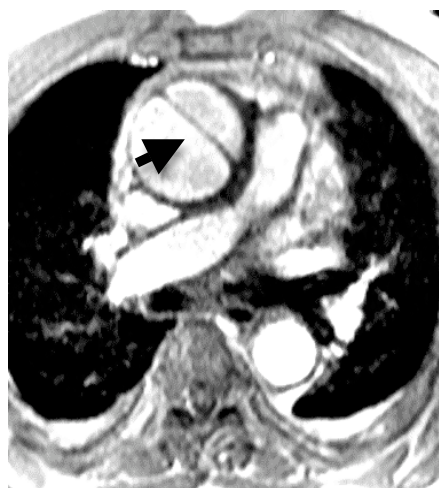


Figure 2

Le signal IRM peut être renforcé par l'injection de produits de contraste qui habituellement sont des produits contenant des complexes de Gadolinium. L'injection intraveineuse de ces produits renforce le signal du sang qui le transporte, particulièrement dans les cavités cardiaques et vasculaires, mais aussi dans des structures hypervascularisées ou qui captent de manière anormale ce produit.

### D - PRINCIPALES INDICATIONS ACTUELLES

L'IRM apporte des informations souvent irremplaçables pour :

- l'étude de la fonction des deux ventricules (volumes, fractions d'éjection)
- la mesure de la masse myocardique du ventricule gauche
- la recherche étiologique au cours des tachycardies ventriculaires inexplicées

- le bilan initial au cours des cardiomyopathies dilatées
- la prédiction de récupération de fonction au décours de l'infarctus myocardique (viabilité),
- le bilan des masses intracardiaques (tumeurs, thrombus) de diagnostic difficile
- le bilan et le suivi des pathologies de l'aorte thoracique (anévrisme, dissection, aortes opérées), et des gros vaisseaux notamment au cours des cardiopathies congénitales parvenues à l'âge adulte.

Cette liste n'est pas limitative, et les importants développements de cette technique non invasive, notamment pour l'examen des coronaires laisse présager une large utilisation en cardiologie au cours des prochaines années.

Le document final remis au patient est habituellement un CD Rom, associé au compte rendu.

## XIII - SEMIOLOGIE BIOLOGIQUE CARDIOLOGIQUE

La sémiologie biologique est enseignée par ailleurs de manière précise et détaillée. Ce bref chapitre a pour but de souligner son aide sémiologique au cours des cardiopathies.

### A - BIOLOGIE USUELLE

Lors de la prise en charge des patients, notamment au cours des hospitalisations, un certain nombre d'examen biologiques de « routine » sont réalisés, complétés par des investigations supplémentaires orientées par la clinique et le résultat des premières investigations.

Bien souvent ce bilan initial comporte un hémogramme, un ionogramme sanguin, une glycémie à jeun, une créatininémie, et une bandelette urinaire à la recherche de protéinurie.

En cas de douleurs thoraciques, les enzymes cardiaques et les D Dimères sont prélevés en plus.

En cas de dyspnée évocatrice d'insuffisance cardiaque, un dosage de BNP ou de proBNP s'y ajoute.

Pour compléter un bilan des « facteurs de risque », un bilan lipidique est prescrit : cholestérol total, LDL, HDL, triglycérides.

S'il y a lieu d'envisager des traitements modifiant l'hémostase, un bilan d'hémostase simple est demandé.

En cas d'examen invasif, il est conseillé de réaliser un Groupe Sanguin.

### B - PRINCIPALES INFORMATIONS SEMIOLOGIQUES

#### 1 - Tableau douloureux thoracique: CK-MB, myosine, troponines , D-Dimères.

En cas d'**angor**, l'hémogramme sera attentivement examiné, une *anémie* pouvant aggraver voire provoquer la symptomatologie. Même en cas d'angor sévère, les marqueurs de souffrance myocardique(cf infra) restent en général normaux.

Au cours de l'**infarctus du myocarde**, des marqueurs de souffrance myocardique sont libérés. Ils seront progressivement détectables dans le sang périphérique. A noter que ces marqueurs ne sont pas complètement spécifiques de l'infarctus myocardique aigu, puisqu'ils peuvent parfois être augmentés au cours d'autres affections thoraciques douloureuses, telles que la péricardite aiguë ou la dissection de l'aorte. Les marqueurs utilisés en biologie clinique pour confirmer ce diagnostic sont des enzymes et des protéines présentes dans le plasma lorsqu'elles sont libérées par les cellules musculaires nécrosées. Ils confirment a posteriori le diagnostic. Les marqueurs usuels sont les suivants :

-Les iso-enzymes MB des *créatine-kinases* (CK-MB) qui présentent une bonne spécificité et sensibilité. La limitation diagnostique de ce dosage tient dans le fait que la libération de CK-MB d'origine squelettique dans le torrent circulatoire peut également être due à des traumatismes musculaires ou à un exercice violent ou prolongé.

- La *myoglobine* est une protéine globulaire présente dans le cytoplasme des cellules musculaires de tous les muscles striés et du myocarde. Après toute nécrose ponctuelle, le pic maximum de concentration observé dans le plasma se situe aux environs de 2 à 3 heures ; son taux ensuite décroît très rapidement et est revenu à la normale au bout de 24 heures. La sensibilité de ce marqueur par rapport à la destruction musculaire est supérieure à 90%. Sa spécificité myocardique est par contre extrêmement basse.

-La *troponine* constitue un des éléments d'un complexe macromoléculaire en association à l'actine et la myosine, protéines contractiles constituant les myofibrilles présentes dans les cellules musculaires de tous les muscles striés. Elle est composée de 3 sous unités : C, I et T. Une isoforme spécifique du tissu cardiaque (Tn IC : *Troponine Ic*) n'est retrouvée dans aucun autre muscle de l'organisme. Sa cinétique de libération dans le torrent circulatoire est lente à s'établir lors d'une destruction du tissu cardiaque, du fait de sa localisation intrafibrillaire et des processus enzymatiques mis en jeu pour désolidariser les différentes protéines contractiles. Le pic maximum de concentration dans le plasma n'est atteint qu'au bout d'environ + 12 heures et persiste en plateau jusqu'à environ + 24 heures, pour décroître ensuite lentement et revenir à la normale au bout de 3 à 6 jours.

Le tableau ci dessous regroupe les informations utiles à leur prescription et à leur utilisation

	<b>Myoglobine</b>	<b>Troponine I</b>	<b>CK-MB</b>
Biologie	Protéine cytosolique	Protéine fibrillaire	Enzyme cytosolique
Détection	2 à 3 h	5 à 8 h	3 à 7 h
Pic	5 à 9 h	12 à 24 h	10 à 24 h
Retour à la normale	1 à 1.5 j	5 à 10 j	3 à 5 j
Avantages	C'est le marqueur le plus précoce et le plus sensible de nécrose myocardique	C'est le marqueur le plus spécifique de nécrose myocardique	Bonne spécificité et sensibilité pour la nécrose myocardique
Inconvénients	C'est le marqueur le moins spécifique de nécrose myocardique	Détection plus tardive que la myoglobine	Détection plus tardive que la myoglobine
Seuil de positivité	> 90 µg / l	> 2 µg / l	> 5 µg / l

L'élévation du taux sanguin des *D-Dimères* se voit dans de nombreux cas, mais, si le taux reste normal au cours d'un syndrome douloureux thoracique faisant envisager le diagnostic **d'embolie pulmonaire**, on peut presque à coup sûr éliminer ce diagnostic.

## 2 - Dyspnée ; pro-BNP ou BNP.

En cas de dyspnée suggérant une insuffisance cardiaque, on recherchera sur l'hémogramme une *anémie* qui peut l'aggraver, des anomalies éventuelles du ionogramme et de la créatinine, et l'on fera doser le pro-BNP ou le BNP.

Si le taux de pro BNP ou de BNP est normal, l'insuffisance cardiaque décompensée peut être exclue, et l'on doit rechercher une autre cause à la dyspnée, telle que l'anémie. Dans le cas contraire, si les taux sont très élevés ce diagnostic est très probable. Pour les valeurs intermédiaires, le doute persiste. (les valeurs numériques seront données dans le cours « insuffisance cardiaque »)

## 3 - Palpitations, malaises, syncopes.

En cas de palpitations, en plus du bilan cardiologique on recherchera par un dosage de TSH-US une hyperthyroïdie. Le ionogramme sanguin sera vérifié, pour s'assurer de l'absence d'hypokaliémie.

En cas de malaise ou de syncope, outre le bilan cardiologique nécessaire, on vérifiera que le ionogramme sanguin complet ne montre pas d'anomalie. (notamment du potassium sanguin : kaliémie).

### Remerciements :

SFC : Société Française de Cardiologie pour son aide matérielle importante.

Mr le Pr F. Brunotte pour ses conseils pour le chapitre « Généralités ».

Mr le Dr D. Montaigne pour sa lecture avec un œil plus jeune.

ADEMPU : Association Dijonnaise d'enseignement médical et post universitaire pour la mise à disposition de moyens.