



PRÉSENTATION DU NOUVEAU BUREAU DU COLLÈGE DES CARDIOLOGUES EN FORMATION (CCF) !

Actualités de l'interne :

Tout savoir sur la spécialité

« Imagerie cardiovasculaire d'expertise »

Photo lauréate du 1^{er} prix du congrès USC, réalisée par Dorian Grégoire (Montpellier)



Collège des
Cardiologues en
Formation



Société
Française de
Cardiologie



SOMMAIRE

ÉDITORIAL (Charles FAUVEL)	01
PRÉSENTATION DU NOUVEAU BUREAU DU COLLÈGE DES CARDIOLOGUES EN FORMATION (CCF)	02
EN LIVE DU CONGRÈS EURO-ECHO Comment sélectionner les patients porteurs d'une insuffisance tricuspide pour garantir le succès d'une procédure interventionnelle ? (Charles FAUVEL et Erwan DONAL)	04
IMAGERIE CARDIOVASCULAIRE À quoi correspond en pratique un MINOCA (myocardial infarction with non-obstructive coronary arteries) ? (Théo PEZEL)	08
ACTUALITÉS DE L'INTERNE DES de Cardiologie : Tout savoir sur la spécialité « Imagerie cardiovasculaire d'expertise » (Interview de Gilles BARONNE ROCHETTE par Marjorie CANU)	12
CARDIOLOGIE ET MALADIE DE SYSTÈME Lupus systémique – ce que le cardiologue doit savoir (Corentin BOURG)	17
ANNONCES DE RECRUTEMENT	25

LE JOURNAL DU CCF

Editeur : CCF

Rédacteur en chef : Dr Théo PEZEL

Comité de lecture scientifique :

Coronaires et Interventionnel : Dr Benoit Lattuca, Dr Julien Adjedj, Dr Mariama Akodad, Dr Guillaume Bonnet, Dr Quentin Fisher

Rythmologie : Dr Alexandre Zhao, Dr Cristina Raimondo, Dr Victor Waldmann, Dr Mickaël Laredo, Dr Cyril Zakine, Dr Aymeric Menet, Dr Rodrigue Garcia

Imagerie cardio-vasculaire : Dr Julien Ternacle, Dr Julien Dreyfus, Dr Claire Bouleti, Dr Augustin Coisne, Dr Caroline Chong-Nguyen, Dr Olivier Auzel, Dr Adrien Pasteur-Rousseau

Insuffisance cardiaque : Dr Héloïse Prigent, Dr Guillaume Baudry

Cardiologie pédiatrique et congénitale : Dr Sébastien Hascoët, Dr Clément Karsenty

Cardio-réanimation : Dr Lee Nguyen, Dr François Bagate

Hypertension artérielle, Diabète et Métabolique : Dr Adrien Pasteur-Rousseau

Basic Science : Delphine Mika

Régie publicitaire

Réseau Pro Santé | contact@reseauprosante.fr | 01 53 09 90 05 | www.reseauprosante.fr





UN NOUVEAU COLLECTIF POUR LE CCF !

La cardiologie française est une grande famille. Sa maison « mère », la Société Française de Cardiologie a su donner en 2007 une place aux jeunes, avec la création du groupe du collège des cardiologues en formation !

Face aux premières responsabilités, face aux premières gardes, parfois difficiles, face aux questionnements durant l'internat mais aussi en post-internat, il fallait trouver un interlocuteur accessible aux plus jeunes. Ainsi le CCF était né ! Il est depuis cette date, un moyen de rassurer, accompagner, épauler et soutenir les « jeunes cardiologues » français.

Le CCF c'est avant tout du partage de contenu scientifique cardiologique, via les représentants inter-régions mais aussi, et surtout via les réseaux sociaux. Ces derniers nous permettent d'être au plus proche de vous toute l'année, pour relayer les dernières avancées cardiologiques nationales et internationales. Vous êtes toujours plus nombreux à nous suivre et nous vous en remercions !

Le CCF se doit aussi être le relai des difficultés que chacun pourrait entrevoir durant sa formation. Dans ce sens, nous continuerons aussi à relayer les informations relatives à la réforme du 3^{ème} cycle et notamment la mise en place du « Docteur Junior » depuis novembre 2021. Il convient de rappeler ici que nous sommes en lien avec l'ISNI et que nous avons un mail dédié à ces problématiques (unionjeunescardios@gmail.com).

La cardiologie étant en constante évolution et progrès, l'accès à la formation continue est crucial, à la fois en début de formation mais aussi tout au long de notre carrière, faisant aussi la richesse de notre métier. Les réseaux sociaux sont des outils formidables pour jouer ce rôle et ceux du CCF ne dérogent pas à la règle. De plus, les jeunes cardiologues français ont la chance de pouvoir accéder à cette formation par l'intermédiaire de congrès nationaux de la SFC (JESFC, USIC, JFIC-CAT ...), gratuits pour les internes et où les interactions « jeunes – seniors » permettent d'enrichir le débat. Enfin, le CCF permet aussi d'accéder, via des places réservées, à des congrès internationaux prestigieux comme l'ESC ou Euro-PCR par exemple. Cette mission de formation doit absolument perdurer dans le temps et nous espérons lancer prochainement le podcast du CCF à visée éducative.

Ces deux dernières années particulièrement, les jeunes du CCF ont prouvé qu'ils étaient capables de réunir assez d'énergie pour entreprendre et mener à bien une activité de recherche ! Celle-ci ne peut s'envisager sans le soutien et l'encadrement des seniors comme cela a été le cas avec la SFC pour l'étude Critical Covid France ou encore du groupe USIC pour l'étude ADDICTO-USIC. Ce modèle innovant de binôme « senior – jeune » devra être protégé dans les années à venir et est déjà appelé à se répéter tant il a montré son efficacité. Le CCF se doit d'accompagner les jeunes cardiologues français qui voudraient s'intéresser dès leur internat à la recherche, que ce soit pour un projet individuel ou en partenariat avec plusieurs centres en France ou groupes et filiales de la SFC.

Deux ans, cela passe vite, presque trop vite ! Il faut saluer ici le travail du précédent bureau ! Son président Guillaume Bonnet a su faire avancer le groupe du CCF encore plus loin qu'il ne l'avait été en gardant à l'esprit les valeurs fondamentales du groupe que sont la cohésion, le partage et la bienveillance.

Au nom de la nouvelle équipe du CCF dernièrement élue, je finirai en vous souhaitant une très belle année 2022 tant sur le plan personnel que professionnel et en rappelant que notre porte sera toujours ouverte à celles et ceux qui veulent faire vivre leur spécialité avec passion. La cardiologie de demain se construit dès aujourd'hui et avec vous !

Un grand bravo et merci à celles et ceux qui continuent de faire vivre ce journal !

Bonne lecture à tous !




Charles FAUVEL
Président du CCF (Rouen)

Pour nous contacter :

collegcardiologuesenformation@gmail.com

 @CCF_cardio

 www.facebook.com/lecolleguedescardiologuesenformation

 @insta_ccf

PRÉSENTATION DU NOUVEAU BUREAU DU CCF POUR 2022 – 2024

Venant de toute la France, jeunes et moins jeunes, de divers « horizons cardiologiques » le nouveau bureau du CCF pour 2022-2024 est fier de vous présenter ses membres !



Président
Charles FAUVEL
Rouen (mobilité aux Etats-Unis)



Past-président
Guillaume BONNET
Bordeaux (CCA)

Représentante de la région Auvergne-Rhône-Alpes



Nathalie NOIRCLERC
Annecy (PH)



Marjorie CANU
Grenoble (PH)

Représentant de la région Nord-Est



Oriane WEIZMAN
Nancy (Interne)



Antonin TRIMAILLE
Strasbourg (Interne)

Représentant de la région Bretagne-Centre



Othmane BENMANSOUR
Tours (Interne)



Nabil BOUALI
Poitiers (Interne)



Représentant de la région Nord-Ouest



Quentin LAISSAC
Rouen (Interne)



Paul LUCAIN
Amiens (Interne)

Représentant de la région Paris



Théo PEZEL
Paris (CCA)



Mansour MOSTEFA KARA
Paris (Assistant)

Représentant de la région Sud-Est



Laura DELSARTE
Montpellier (Docteur Junior)



Matthieu BIZOT
Saint-Laurent-du-Var (Assistant)

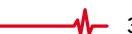Représentant de la région Sud-Ouest



Nacim EZZOUHAIRI
Bordeaux (interne)



Valentine GALLET
Limoges (interne)



Auteur



Dr Charles FAUVEL
Service de Cardiologie,
CHU de Rouen

EN LIVE DU CONGRÈS EUROECHO 2021 :

« COMMENT SÉLECTIONNER LES PATIENTS PORTEURS D'UNE INSUFFISANCE TRICUSPIDE POUR GARANTIR LE SUCCÈS D'UNE PROCÉDURE INTERVENTIONNELLE ? »

Résumé d'une communication orale réalisée par le Pr Erwan Donal (Rennes, France) au sein de la session « A new rising star, advances in tricuspid valve regurgitation ».

Relecteur



Pr Erwan DONAL
Service de Cardiologie,
CHU de Rennes

Introduction

L'insuffisance tricuspide (IT) est présente chez environ 23 % des patients insuffisants cardiaques à FEVG altérée, et probablement plus en cas de FEVG préservée. Lorsqu'elle est sévère, elle est associée à un pronostic effroyable avec une survie à 5 ans estimée à 45 % pour les IT modérées et 34 % pour les IT sévères. Plus grave encore, dans 90 % des cas, les patients porteurs d'une IT significative ne voient aucun traitement leur être proposé.

La prise en charge percutanée apparaît comme une option thérapeutique intéressante chez ces patients à condition de les avoir bien sélectionnés au préalable.

Après s'être assuré de la **symptomatologie du patient**, la sélection finale, réalisée en centre expert (« Valvular heart team ») passe par la réalisation (1) :

- D'une **échographie transthoracique**
- D'une **échographie transœsophagienne**
- D'un **cathétérisme cardiaque droit**

Un point majeur à garder en tête est la nécessité de réaliser cette évaluation **impérativement en période d'euvolémie pour éviter de surestimer la fuite tricuspide**.

L'évaluation transthoracique

Elle est primordiale et doit être réalisée en premier. Les outils bidimensionnels mais aussi tridimensionnels doivent permettre d'évaluer :

- La **sévérité** de la fuite tricuspide.
- Le **mécanisme** de la fuite tricuspide.
- La **morphologie et la fonction ventriculaire droite**. Dans ce cas, le strain de la paroi libre du ventricule droit présente un intérêt pronostique démontré.
- La **morphologie de l'oreillette droite**.
- La **taille et le tenting** de l'anneau tricuspide.
- La présence ou non de sonde intracavitaire (pacemaker ou défibrillateur).

- L'évaluation des **pressions pulmonaires et de la post-charge ventriculaire droite et du couplage ventriculaire droit – artère pulmonaire**. Dans ce dernier cas, l'indice TAPSE/PAPs > 0.31 mm/mmHg est indépendamment associé à une surmortalité.

L'évaluation de la sévérité (**figure 1**) doit être multiparamétrique (paramètres qualitatifs, semi-quantitatifs et quantitatifs) en utilisant les grades de sévérité suivants : moyenne, modérée, sévère, massive et torrentielle (**2**).

On notera aussi que l'évaluation de la surface de l'orifice régurgitant (SOR) par échographie 3D est préférable, permettant d'éviter la sous-estimation de la SOR fréquente en analyse 2D.

Table 1 Proposed expansion of the 'Severe' grade

Variable	Mild	Moderate	Severe	Massive	Torrential
VC (biplane)	<3 mm	3-6.9 mm	7-13 mm	14-20 mm	≥21 mm
EROA (PISA)	<20 mm ²	20-39 mm ²	40-59 mm ²	60-79 mm ²	≥80 mm ²
3D VCA or quantitative EROA ^a			75-94 mm ²	95-114 mm ²	≥115 mm ²

VC, vena contracta; EROA, effective regurgitant orifice area; 3D VCA, three-dimensional vena contracta area.
^a3D VCA and quantitative Doppler EROA cut-offs may be larger than PISA EROA.

Figure 1. Insuffisance tricuspide : grade de sévérité, d'après Hahn et al (2).

Aussi, le mécanisme de la fuite tricuspide peut être de 3 types qu'il faut savoir identifier et rapporter (3) :

- Primaire (anciennement organique).
- Secondaire (anciennement fonctionnelle) dont il existe 2 phénotypes (figure 2) (4).
- > Phénotype « ventriculaire » : la dilatation ventriculaire droite est dominante avec une oreillette droite de moindre taille et un tenting valvulaire plus important (ex : hypertension pulmonaire, cardiopathie gauche, tétralogie de Fallot).
- > Phénotype « atrial » de l'IT : la dilatation atriale droite et de l'anneau prédomine sur la dilatation ventriculaire droite (ex : fibrillation atriale).

- Lié à la présence d'une sonde intra-cardiaque (pacemaker ou défibrillateur).

Cette nomenclature a son importance pour le choix du traitement à proposer. En effet, les IT de phénotype atrial ont un potentiel de régression, après régulation du rythme, alors que celles liées à la présence d'une sonde intra-cardiaque peuvent parfois nécessiter un repositionnement de la sonde avant d'envisager une autre procédure.

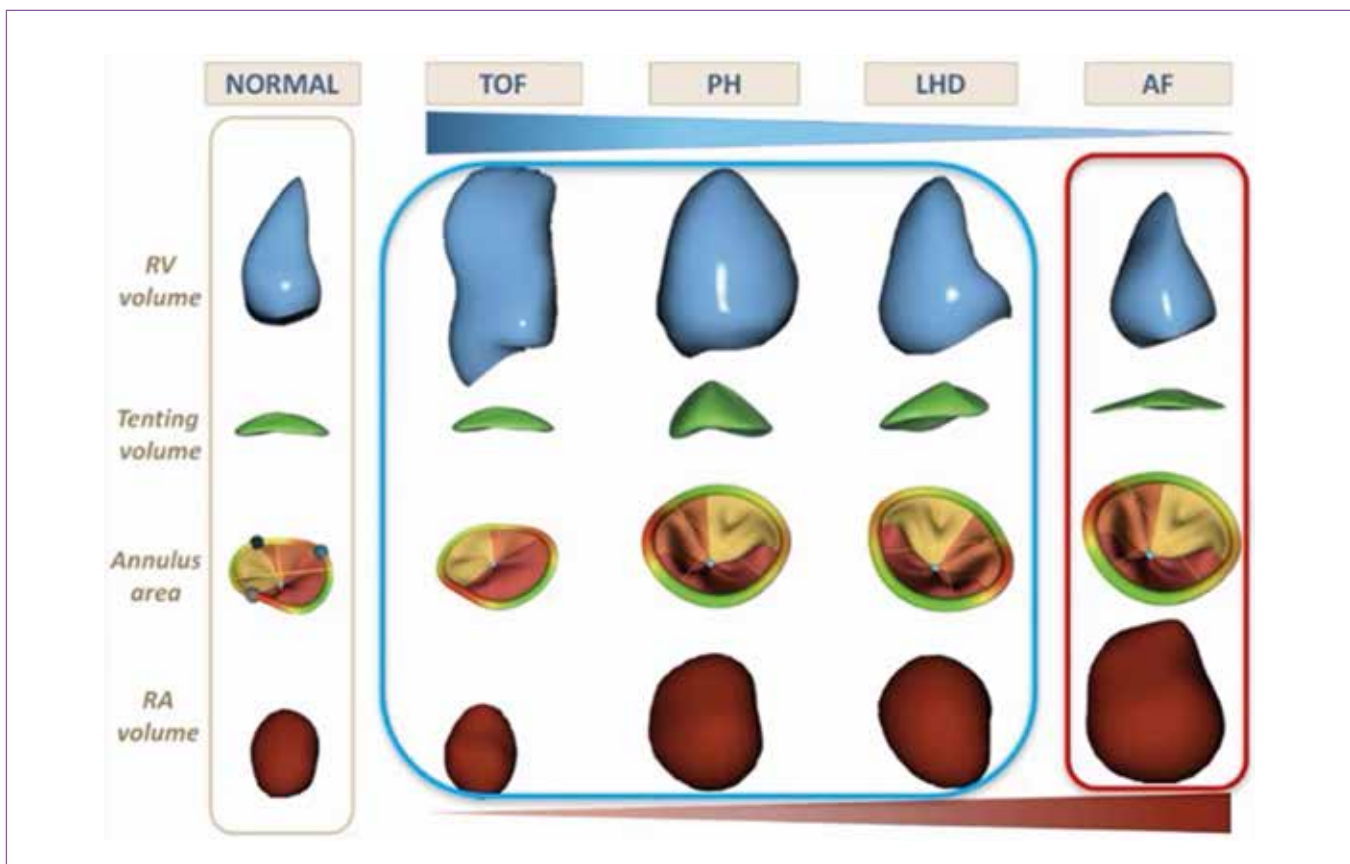


Figure 2. Différents phénotypes d'IT fonctionnelles d'après Muraru et al (4).

L'importance de l'échographie transœsophagienne

L'évaluation transthoracique multiparamétrique doit être suivie d'une analyse fine transœsophagienne.

En effet, il est important d'évaluer la **morphologie de la valve tricuspide** en imagerie puisque les « variants » anatomiques ne sont pas rares : 46 % des patients n'ont pas une valve tricuspide avec 3 feuillets !

Ainsi, une nomenclature a été récemment proposée et doit être utilisée (**figure 3**) (5).

En plus, il faudra préciser la **direction du jet** et rechercher la présence d'une **communication inter-atriale** ainsi que la présence de **thrombus intra-cardiaque**.

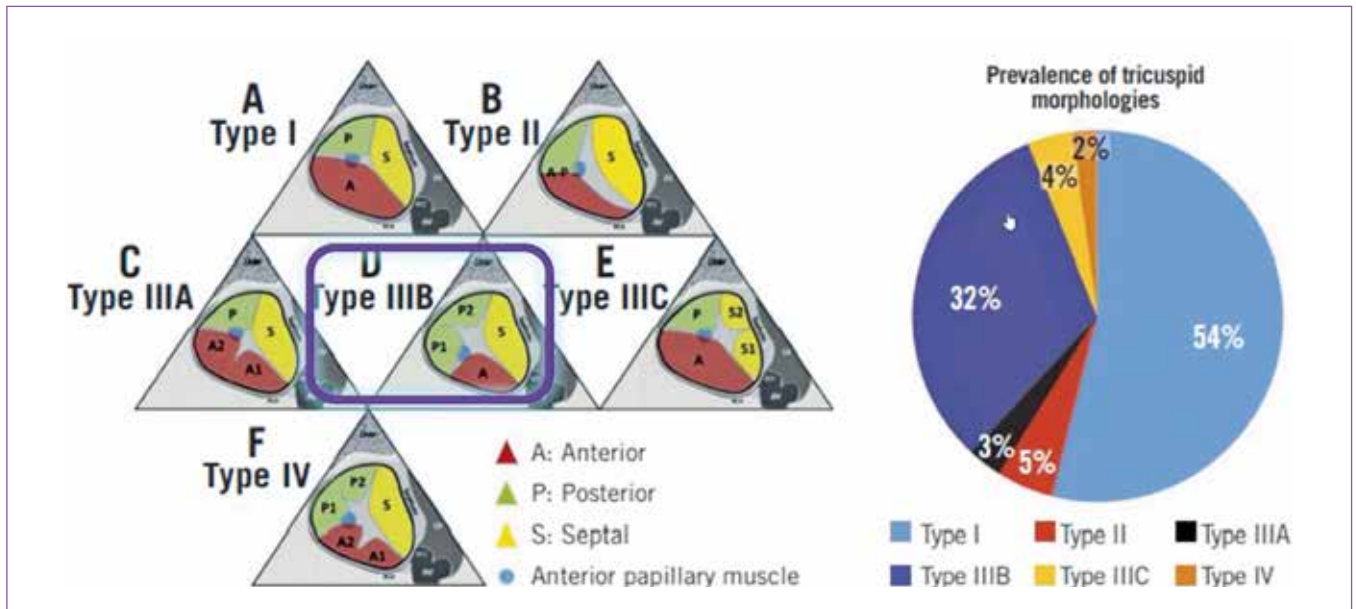


Figure 3. Nomenclature utilisée pour la morphologie valvulaire tricuspide, d'après Hahn et al (5).

Le feuillet antérieur est habituellement celui avec le plus long diamètre radial et avec la plus grande surface. Le feuillet septal est celui avec le plus court diamètre radial et le moins mobile. Le feuillet postérieur est souvent triangulaire avec la plus petite circonférence.

L'identification de feuillet surnuméraire est essentielle car cela a un impact direct sur l'intervention. En cas de valve à 4 feuillets, il existe un risque accru d'IT résiduelle après procédure ce qui est associé à une augmentation significative du risque de mortalité ou hospitalisation pour insuffisance cardiaque dans l'année.

L'évaluation hémodynamique invasive

Celle-ci est primordiale après avoir optimisé la volémie et la prise de diurétiques. Il faut s'assurer :

- Que la pression capillaire pulmonaire est normale.
- Que la pression artérielle pulmonaire systolique est ≤ 60 mmHg.

De plus, il faudra garder à l'esprit qu'en cas de discordance entre l'échographie et l'hémodynamique invasive sur la mesure des pressions pulmonaires, il existe un risque significativement augmenté de mortalité post-intervention.

Synthèse

Au terme de cette évaluation, les questions suivantes doivent être adressées afin de pouvoir envisager une procédure percutanée de réparation bord à bord :

- Quel est le **mécanisme** et la **sévérité** de la fuite tricuspide ?
- Quelle est la **direction du jet** régurgitant ?

- Quel impact existe-t-il sur le **ventricule droit** et l'**oreillette droite** ?
- Quelle est la **morphologie de la valve tricuspide** ?
- Existe-t-il une **bonne visibilité de l'intégralité des feuillets** tricuspide en échographie transœsophagienne ?

- Y a-t-il un thrombus intra-cardiaque et/ou une communication inter-atriale ?
- Quel est le **niveau de pression pulmonaire** ?

La configuration idéale pour une procédure percutanée de réparation bord à bord (clip) est résumée dans le tableau ci-dessous (3).

Actuellement, le traitement percutané des IT secondaires, sévères et symptomatiques est de niveau de recommandation IIb (1) mais des essais cliniques randomisés sont en cours, comme l'étude Tri-FR dans le cas des IT secondaires (6).

En faveur	Faisable	En défaveur
Gap septo-latéral ≤ 7 mm	Gap septo-latéral de 7 – 8.5 mm	Gap septo-latéral > 8.5 mm
Jet antéro-septal	Jet postéro-septal	Feuillet épais ou trop court ou perforé
Prolapsus ou flail confiné	Sonde intra-cardiaque n'empiétant pas sur un feuillet	Jet antéro-postérieur
Valve tricuspide à « 3 feuillets »	Autre morphologie valvulaire	Mauvaise visualisation échographique
		Impact d'une sonde intra-cardiaque sur le feuillet valvulaire

Références

1. Vahanian A, Beyersdorf F, Praz F, Milojevic M, Baldus S, Bauersachs J, et al. 2021 ESC/EACTS Guidelines for the management of valvular heart disease. *Eur Heart J*. 2021 Aug 28;ehab395.
2. Hahn RT, Zamorano JL. The need for a new tricuspid regurgitation grading scheme. *Eur Heart J Cardiovasc Imaging*. 2017 Dec 1;18(12):1342–3.
3. Praz F, Muraru D, Kreidel F, Lurz P, Hahn RT, Delgado V, et al. Transcatheter treatment for tricuspid valve disease. *EuroIntervention*. 2021 Nov 19;17(10):791–808.
4. Muraru D, Addetia K, Guta AC, Ochoa-Jimenez RC, Genovese D, Veronesi F, et al. Right atrial volume is a major determinant of tricuspid annulus area in functional tricuspid regurgitation: a three-dimensional echocardiographic study. *Eur Heart J Cardiovasc Imaging*. 2021 May 10;22(6):660–9.
5. Hahn RT, Weckbach LT, Noack T, Hamid N, Kitamura M, Bae R, et al. Proposal for a Standard Echocardiographic Tricuspid Valve Nomenclature. *JACC Cardiovasc Imaging*. 2021 Jul;14(7):1299–305.
6. Donal E, Leurent G, Ganivet A, Lurz P, Coisne A, De Groote P, et al. Multicentric randomized evaluation of a tricuspid valve percutaneous repair system (clip for the tricuspid valve) in the treatment of severe secondary tricuspid regurgitation Tri.Fr Design paper. *Eur Heart J Cardiovasc Imaging*. 2021 Dec 6;jeab255.

Auteur



Dr Théo PEZEL
CCA CHU Lariboisière,
APHP, Paris

À QUOI CORRESPOND EN PRATIQUE UN MINOCA (MYOCARDIAL INFARCTION WITH NON-OBSTRUCTIVE CORONARY ARTERIES) ?

MINOCA signifie *myocardial infarction with non-obstructive coronary arteries*, littéralement « infarctus du myocarde à coronaires saines ». Cependant, dans les recommandations ESC 2020, la définition de MINOCA est en réalité plus subtile car elle correspond à un diagnostic transitoire posé chez un patient présentant un **tableau compatible de syndrome coronaire aigu mais sans sténose coronaire significative à la coronarographie (1)**. Ainsi, comme le mentionnent certains experts, il s'agit plutôt d'un « diagnostic in progress » (en cours d'évaluation) que d'un diagnostic étiologique final.

Devant un patient présentant un MINOCA, les 3 principaux diagnostics étiologiques que l'on pourra évoquer seront (1) :

- La myocardite
- L'infarctus à coronaires saines
- Le syndrome de Takotsubo

Les recommandations de l'ESC exigent maintenant une **IRM cardiaque systématique** car dans ces trois cas, le seul examen capable de poser le diagnostic final est l'IRM cardiaque !

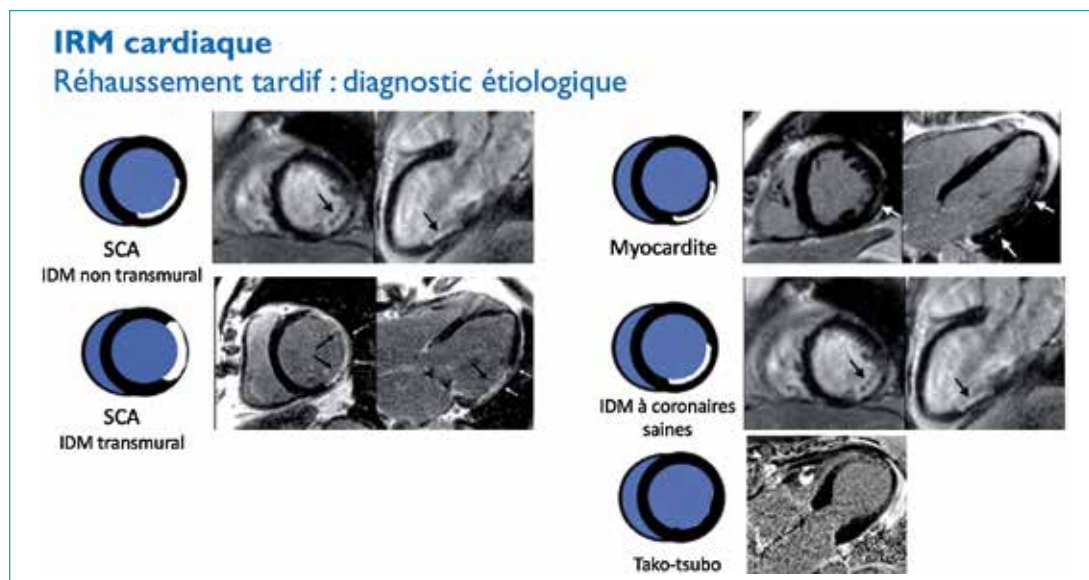


Figure synthèse : Faire le diagnostic étiologique des MINOCA et de la cardiopathie ischémique selon la topographie du réhaussement tardif.

En pratique le compte rendu de l'IRM cardiaque doit apporter une réponse à ces 3 questions (Tableau) :

- Quel est le diagnostic étiologique du MINOCA ?
- Quel est le retentissement sur le ventricule gauche ?
- Existe-t-il un retentissement sur le ventricule droit ?

	Paramètres mesurés	Intérêts
Quel est le diagnostic étiologique du MINOCA ?	<ul style="list-style-type: none"> > Recherche d'un œdème myocardique (séquence T2 STIR ou T2 mapping) > Recherche d'un réhaussement tardif (séquence de réhaussement tardif) 	Diagnostic étiologique entre : <ul style="list-style-type: none"> > Myocardite > Infarctus à coronaires saines > Syndrome de Takotsubo
Quel est le retentissement sur le ventricule gauche (VG) ?	<ul style="list-style-type: none"> > Volume télédiastolique du VG > Fraction d'éjection du VG, FEVG (%) 	L'évaluation de la sévérité de l'atteinte du VG permet d'identifier les patients les plus à risque de mortalité et de complications (2). De plus, la dysfonction VG indique à l'introduction au traitement de l'insuffisance cardiaque.
Quel est le retentissement sur le ventricule droit (VD) ?	<ul style="list-style-type: none"> > Volume télédiastolique du VD > Fraction d'éjection du VD, FEVD (%) 	La dysfonction VD associée sera évoquée devant (3) : <ul style="list-style-type: none"> > Volume télédiastolique du VD dilaté > et/ou FEVD diminuée Cette dysfonction VD associée au diagnostic de MINOCA est un marqueur de mauvais pronostic (1) , et indique à un management et un suivi renforcés du patient.

Tableau : Les 3 questions à évoquer devant un compte rendu d'IRM cardiaque pour MINOCA (4).

Comprendre simplement le T1-mapping et T2-mapping en IRM cardiaque ?

Bref rappel sur l'IRM :

Le spin, correspond à l'orientation magnétique des atomes d'hydrogène dans le corps humain. A l'état de base, l'orientation de chaque spin des atomes d'hydrogène est aléatoire, mais l'aimantation globale est nulle.

Lorsque l'on soumet ces atomes à un champ magnétique, le spin de chaque atome est modifié, et s'aligne dans la direction du champ.

Lorsque l'impulsion cesse, chaque spin retourne à son état de base, en émettant une énergie qui définit 2 paramètres :

- T1 = temps de relaxation longitudinale du tissu étudié
- T2 = temps de relaxation transversale du tissu étudié

Chaque atome d'hydrogène aura un temps de relaxation T1 et T2 différents selon les tissus auxquels il appartient.

Comment interpréter le T1 d'un tissu ?

Le T1 d'un tissu est directement relié à la quantité d'eau libre contenue, et par extension, au volume extracellulaire. Ainsi, une élévation du T1 au sein du myocarde peut traduire une augmentation pathologique de son secteur extracellulaire (œdème, nécrose, fibrose...).

Les séquences de T1-mapping consistent à capturer plusieurs images, durant une apnée, avec différentes pondérations T1 afin de construire une **cartographie précise dont la valeur de chaque pixel correspond au temps de relaxation T1**. L'intérêt du T1-mapping est de pouvoir déterminer précisément les caractéristiques tissulaires en donnant une valeur absolue de T1 pixel par pixel afin de détecter une élévation pathologique du secteur extracellulaire.

En pratique : c'est la séquence de référence pour détecter une **fibrose interstitielle diffuse** avec une élévation pathologique globale du T1 myocardique (non détectable en rehaussement tardif).

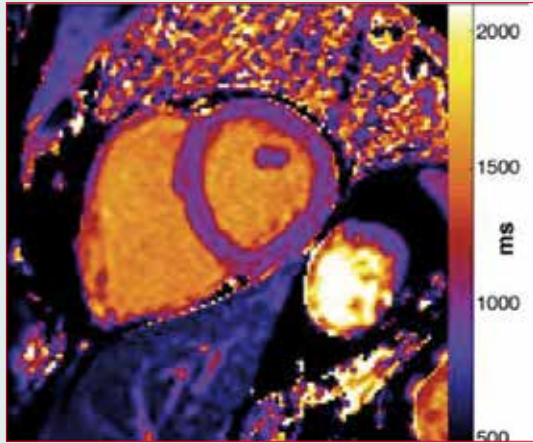


Figure : Exemple d'un T1-mapping en séquence ShMOLLI (shortened MOLLI) (3)

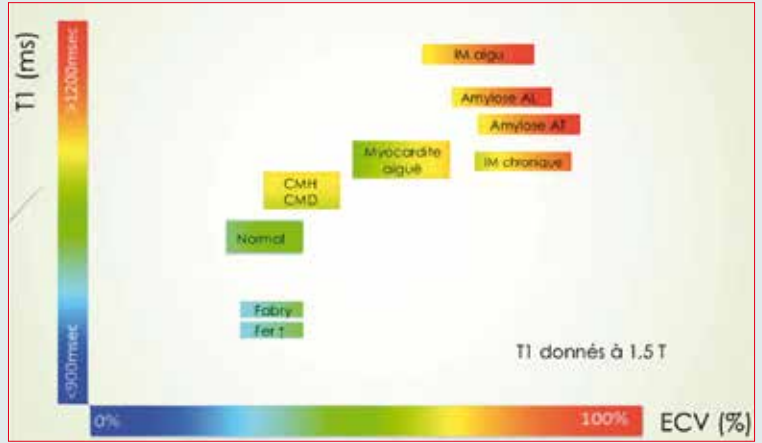


Figure : Hypothèses diagnostiques selon le T1 mapping natif et l'ECV du myocarde (d'après Messroghli et al. JCMR 2017)

Comment interpréter le T2 d'un tissu ?

Le T2 mapping est une séquence permettant d'obtenir une image paramétrique du myocarde basée sur le temps de relaxation transversale T2 pixel par pixel en s'affranchissant des limites des séquences traditionnelles du T2 (un faible rapport signal sur bruit, une perte de signal liée aux mouvements cardiaques dans les séquences sang noir, une grande dépendance aux inhomogénéités de champ magnétique).

La valeur du T2 est augmentée par la présence d'œdème myocardique du fait d'une proportion accrue d'eau libre. Il s'agit d'une technique très reproductible, tout comme le T1 mapping.

Cette séquence est particulièrement utile pour les pathologies s'accompagnant d'un œdème myocardique : IDM au stade aigu, myocardite, Tako-Tsubo, sarcoïdose en poussée, rejet de greffe cardiaque...

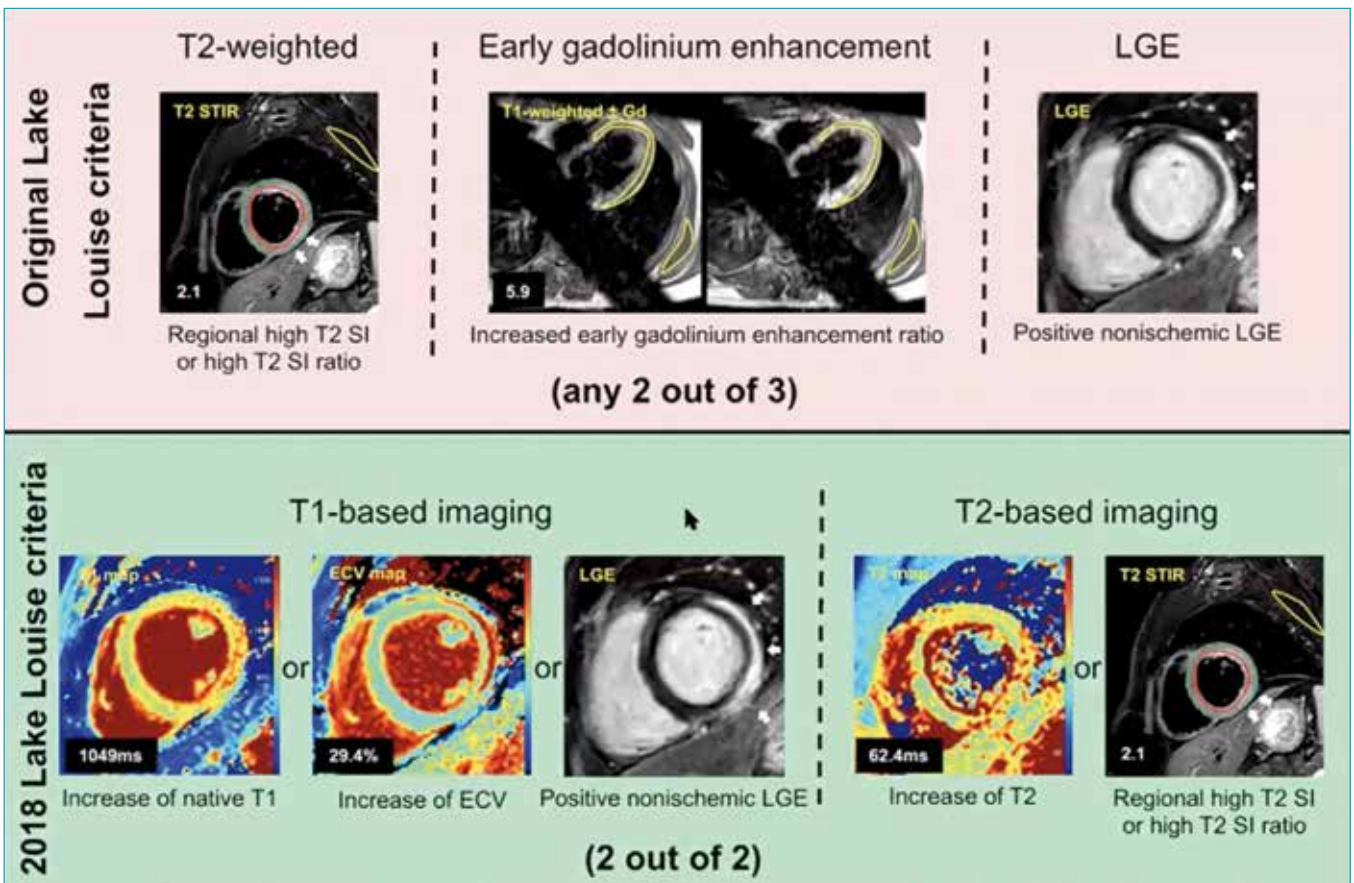


Figure synthèse : Critères de Lake-Louise modifiés pour le diagnostic de Myocardite (d'après Ferreira VM, et al. J Am Coll Cardiol. 2018;72(24):3158-3176.)

	Cinétique du VG	Œdème myocardique	Réhaussement tardif
Infarctus à coronaires saines	Hypokinésie / Akinésie de la zone atteinte (avec correspondance d'un territoire coronaire)	Présent (dans les 4 semaines qui suivent l'évènement aigu)	Présent au niveau sous-endocardique ou transmurale
Myocardite	Hypokinésie / Akinésie de la zone atteinte (en général sans correspondance d'un territoire coronaire)		Présent au niveau sous-épicaudique ou transmurale
Syndrome de Takotsubo	Akinésie apicale avec ballonnisation et hyperkinésie basale (dans la forme classique, mais attention aux formes atypiques)		Absent +++

Tableau : Signes évocateurs en IRM cardiaque d'infarctus à coronaire saine, de myocardite, et du syndrome de Takotsubo (1, 3).

Conclusion

L'IRM cardiaque est aujourd'hui indispensable devant tout tableau de syndrome coronaire aigu avec élévation de troponine sans sténose significative en coronarographie. En effet, elle permet de faire le diagnostic étiologique parmi 3 grands diagnostics en routine : infarctus à coronaires saines, myocardite et syndrome de Takotsubo.

Références

1. Pasupathy S, Air T, Dreyer RP, Tavella R, Beltrame JF. Systematic review of patients presenting with suspected myocardial infarction and nonobstructive coronary arteries. *Circulation*. 2015 10;131(10):861–70.
2. Ishii M, Kaikita K, Sakamoto K, Seki T, Kawakami K, Nakai M, et al. Characteristics and in-hospital mortality of patients with myocardial infarction in the absence of obstructive coronary artery disease in super-aging society. *Int J Cardiol*. 2020 15;301:108–13.
3. Marcu CB, Beek AM, Van Rossum AC. Cardiovascular magnetic resonance imaging for the assessment of right heart involvement in cardiac and pulmonary disease. *Heart Lung Circ*. 2006;15(6):362–70.
4. Biere L, Larralde A. Chapitre 7: MINOCA. In: Polycopié national d'Imagerie cardio-vasculaire (Société Française de Cardiologie – Société Française de Radiologie). Elsevier-Masson. 2021.

Auteur



Dr Marjorie CANU
CHU de Grenoble

INTERNE DES DE CARDIOLOGIE : TOUT SAVOIR SUR LES ENJEUX DE LA SPÉCIALITÉ « IMAGERIE CARDIOVASCULAIRE D'EXPERTISE » !

Interview du Pr Gilles Barone-Rochette, cardiologue interventionnel et expert en imagerie cardiovasculaire multimodale par le Dr Marjorie Canu, cardiologue au CHU de Grenoble et membre du CCF.

Marjorie : Bonjour Gilles, et merci de nous accorder de ton temps pour parler de l'option d'imagerie cardiovasculaire d'expertise. Pour commencer, quel est l'intérêt de l'imagerie cardiaque multimodale ?

Gilles : La cardiologie a beaucoup évolué ces dernières années notamment grâce aux progrès technologiques. Si celle-ci a évolué, le rôle du cardiologue n'a pas changé et il est de toujours faire au mieux pour proposer à son patient la meilleure prise en charge pour améliorer sa qualité de vie et sa survie.

Grâce à l'évolution technologique, nous avons vu apparaître dans notre pratique au côté de l'échographie, de nombreuses

techniques comme le scanner, l'IRM cardiaque mais aussi des améliorations en médecine nucléaire avec entre autres, l'essor de l'imagerie moléculaire sans compter le développement de l'imagerie en interventionnel.

L'intérêt de l'imagerie cardiaque multimodale est de savoir ne pas mettre en compétition toutes ces imageries, mais bien de les utiliser au mieux pour accomplir notre rôle premier de cardiologue, c'est-à-dire soigner.

Marjorie : Comment choisir entre la multitude d'examens proposés ?

Gilles : C'est une bonne question et l'intérêt d'avoir une formation en imagerie multimodale est de savoir choisir au mieux pour notre patient.

Cependant, ce choix n'est pas arbitraire et c'est le rôle de l'expert en imagerie multimodale de connaître les forces et faiblesses de chaque examen, de savoir lesquels répondront le mieux à la question clinique posée à la vue de la littérature mais aussi de l'expérience et des possibilités techniques du centre où il exerce.

Il faut tout de même avoir des procédures et des parcours de soins standardisés pour chaque pathologie cardiovasculaire utilisant l'imagerie multimodale.

J'aime à dire que l'expert en imagerie multimodale est le capitaine de faisceau qui va en travaillant en collaboration, avec les autres intervenants dans la prise en charge d'une pathologie cardiovasculaire, mettre en place les stratégies d'évaluation en imagerie pour chaque pathologie.

La mise en place de ces stratégies d'évaluation en imagerie doit prendre en considération la faisabilité des procédures et s'adapter à la réalité du terrain. Il y aurait mille exemples à donner. Mais par exemple dans notre centre avec l'augmentation de l'expertise en IRM, nous avons eu de plus en plus de sarcoïdoses avec atteinte cardiaque à prendre à charge. Nous avons dû développer de ce fait la TEP-FDG en améliorant notre procédure pour quantifier l'atteinte cardiaque.

Interview de



Pr Gilles BARONE-ROCHETTE
Cardiologue interventionnel
et expert en imagerie
cardiovasculaire multimodale



Nous avons aussi développé des partenariats forts avec le service de médecine interne. Pour l'amylose, nous avons mis en place des procédures associées à l'imagerie dans l'obsession de ne pas laisser passer une amylose AL et d'être rapide pour ce diagnostic d'élimination.

Pour l'amylose sénile, le rôle central de la scintigraphie au diphosphonate marqué au technétium nous a fait développer sa disponibilité tout à créant des liens forts avec le service de gériatrie.

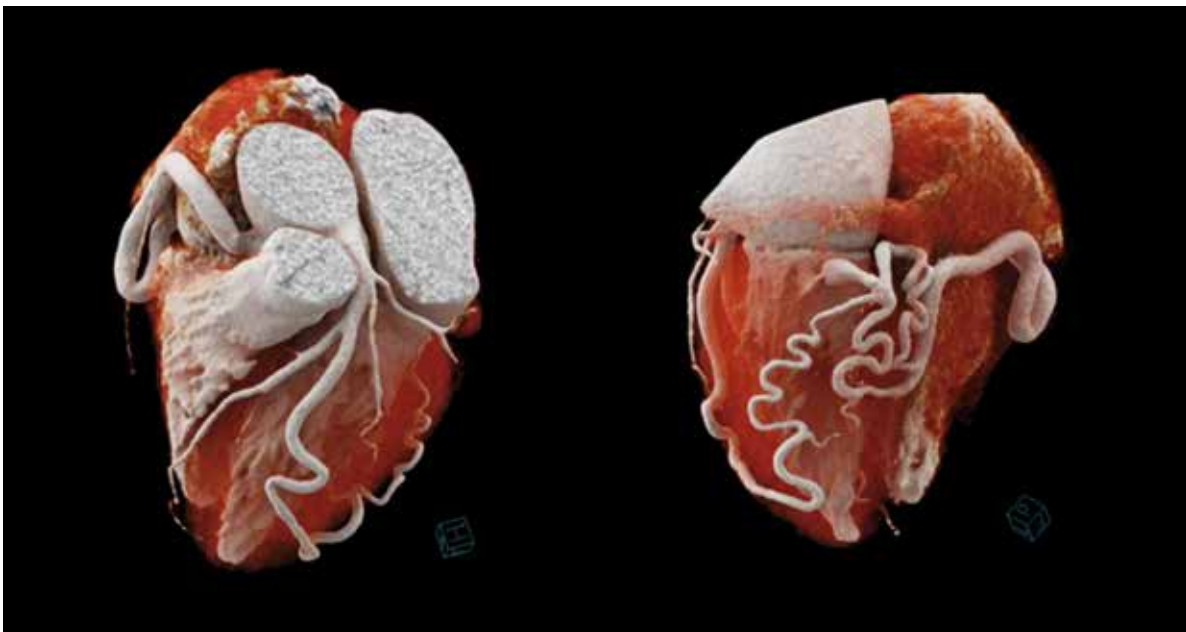
Pour la cardio-oncologie, pour faire face à la forte demande, il a fallu développer l'échographie et son évaluation multiparamétrique notamment avec les méthodes de mesure de strain rapide.

L'échographie reste bien plus disponible que l'IRM ou la scintigraphie isotopique et nous avons vu la nécessité d'avoir un cardiologue expert au bout de la sonde d'échographie qui se révèle au final bien plus performant pour les patients.

Nous réservons l'IRM pour les suspicions des myocardites sous immunothérapie.

Pour l'interprétation d'une viabilité myocardique nous ne le faisons jamais sans une analyse conjointe de la coronarographie pour interpréter la viabilité des segments en fonction de l'anatomie coronaire. Malgré les performances de l'IRM, nous y préférons la scintigraphie avec thallium redistribution thallium, notamment lors d'un évènement aigu coronarien où l'IRM peut surestimer les zones non viables par rapport à l'œdème.

J'aurai bien d'autres exemples à donner et c'est ce qui est passionnant avec l'imagerie multimodale. Autant vous avez votre sujet de prédilection, la coronaire pour moi, mais par le caractère multimodal vous devez avoir des interactions avec de multiples personnes ce qui est très enrichissant.



Marjorie : Quel est le rôle de l'expert en imagerie cardiovasculaire

Gilles : Il est capable de sélectionner les modalités d'imagerie appropriées en fonction de l'état clinique du patient.

Il connaît les intérêts et les limites des différentes modalités d'imagerie non invasives dans des situations cliniques spécifiques.

Il interprète et intègre les résultats dans la prise en charge globale des patients.

Il doit mettre en place les procédures et des parcours de soins standardisés utilisant l'imagerie multimodale pour l'ensemble des pathologies cardiovasculaires. Ces procédures doivent être intégrées à une démarche diagnostique et thérapeutique globale pour déboucher sur une stratégie de prise en charge (surveillance, traitement médical, interventionnelle, chirurgicale).

L'imagerie ne sera jamais le seul élément qui fera prendre la décision thérapeutique. Cependant, la force de l'expert en imagerie multimodale est d'avoir une vision d'ensemble par sa formation.

C'est surtout son expérience de clinicien et donc l'intégration des données de l'imagerie à l'ensemble des éléments du dossier du patient qui fait la force de l'expert en imagerie multimodale.

C'est pour cela que l'expérience en tant que clinicien dans la prise en charge des patients est primordiale. Par exemple, il est parfois difficile de faire la différence entre une hypertrabéculatation ventriculaire gauche et une véritable non compaction. C'est bien les données complémentaires qui feront trancher dans beaucoup de cas (anomalie ECG, antécédents familiaux, symptômes, anomalie à l'effort ...). C'est bien l'expérience sur la prise en charge d'une pathologie cardiovasculaire qui fera la valeur de l'expert.

Cependant, on ne peut pas être expert de toutes les pathologies. C'est pour cela que l'expert en imagerie multimodale doit s'entourer d'une équipe. Équipe qui permettra la réalisation des examens d'imagerie de bonne qualité avec des acquisitions standardisées pour une analyse des images de manière optimale.

En effet, l'expert en imagerie multimodale donne souvent son avis en analysant l'ensemble des imageries.

Marjorie : Comment des patients suivis en ville ou dans des centres sans experts en imagerie peuvent-ils avoir accès à cette analyse ?

Gilles : Grâce au progrès en communication, il est maintenant possible de transférer les éléments du dossier d'un patient avec notamment ses imageries. Il existe des PACS régionaux ou d'autres moyens sécurisés de transférer les données.

Ainsi il est toujours possible de se rapprocher d'un centre de compétences des cardiomyopathies qui souvent dispose d'un spécialiste en imagerie multimodale.

Ce qui est important dans ce cas c'est de transférer vraiment toutes les données car une imagerie s'interprète toujours avec l'ensemble des données d'un dossier. Les symptômes, les antécédents, l'électrocardiogramme, la biologie seront autant d'éléments qui permettront de répondre correctement à notre confrère. Une lettre du correspondant décrivant ces

Il est impossible qu'il réalise toutes les imageries de tous les patients. Il faut donc que les acquisitions soient standardisées.

Il est aussi important que l'équipe se réunisse lors de concertations pluridisciplinaires régulièrement. Cela permet de mettre en commun les compétences de chacun mais a aussi un but pédagogique en présentant l'ensemble des imageries des patients. Cela permet aussi d'évaluer l'équipe et d'adapter les procédures pour toujours être plus performants pour nos patients.

En effet le retour d'expérience sur le devenir des patients est primordial pour progresser. Les échanges avec les autres équipes sont aussi très enrichissants car au niveau de chaque centre il y a aussi des spécificités.

L'imagerie interventionnelle est aussi une nouvelle forme d'expertise en imagerie qui nécessite un travail d'équipe très énergisant. Un langage commun en salle de cathétérisme doit être utilisé, un travail d'équipe et une entente doit s'organiser entre, entre autres, les cardiologues interventionnels, les experts en imagerie, les chirurgiens cardiaques et les anesthésistes.

Ici la formation en imagerie multimodale et dans les procédures d'analyse d'image, de manipulation des imageries avec leur fusion par exemple est un point fort de l'expert en imagerie multimodale.

éléments, un ECG et la mise à disposition des imageries est en général suffisant.

La plupart des experts en imagerie multimodale disposent d'outil de relecture et d'analyse des examens d'imagerie.

Je pense que dans les années à venir, avec la télé-expertise, ces évaluations de dossier clinique avec imagerie multi-modale vont se développer. Souvent le correspondant ne veut pas une interprétation de chaque imagerie mais bien une proposition de prise en charge à la vue de l'ensemble de l'imagerie multimodale et de l'ensemble des éléments du dossier. Ces expertises prennent du temps et pour l'instant ne sont pas valorisées mais répondent pourtant à une demande croissante de nos collègues.

Marjorie : Quels patients doivent être adressés et quels sont les bénéfices pour le patient au final ?

Gilles : Si la question est qui doit bénéficier d'une évaluation multimodale, là encore je propose à nos collègues de se rapprocher de centre expert pour savoir quelle stratégie est proposée pour telle ou telle pathologie cardiovasculaire.

En effet, pour certaines pathologies, l'imagerie multimodale est très informative. Mais pour résumer et si on se réfère aux recommandations européennes ou aux consensus d'experts de l'EACVI, nombreux et très bien faits sur l'imagerie multimodale pour de nombreuses pathologies cardiovasculaires, on retiendra que la première imagerie à réaliser est toujours l'échographie. La seule exception étant le STEMI où la coronarographie avec angioplastie sera la première imagerie.

L'échographie est un examen formidable par sa disponibilité, mais aussi par le nombre d'informations

diagnostiques et pronostiques qu'elle fournit. Je conseille à tous nos jeunes de s'intéresser bien sûr aux mesures standards mais aussi aux autres mesures maintenant disponibles sur les machines (Strain, 3D, contraste...) et bien sûr à l'échographie trans-œsophagienne.

Si les ultrasons n'ont pas permis de répondre à toutes les questions diagnostiques ou pronostiques dans ce cas, c'est l'IRM qui sera le deuxième examen qui permettra de faire le mieux le tri en donnant de nombreuses informations sur la pathologie cardiovasculaire et où d'autres examens d'imagerie complémentaires pourront être demandés.

Dans beaucoup de cas, l'échographie fait le diagnostic et une prise en charge thérapeutique va être proposée dans les suites.

Marjorie : Quelle formation est nécessaire pour pouvoir devenir expert en imagerie multimodale ?

Gilles : La réforme du DES de cardiologie et maladies vasculaires a vu la création de l'option d'imagerie cardiovasculaire d'expertise. C'est donc une bonne voie pour se former à l'imagerie multimodale. Je crois que beaucoup de jeunes s'intéressent à cette option et c'était le but de parler de cela dans le journal du CCF.

Comme il s'agit d'une option toute jeune, les choses sont encore mouvantes mais notre communauté travaille à sa mise en place.

Des cours en e-learning ont été réalisés pour l'enseignement théorique.

Au niveau de la formation pratique, les choses sont variables en fonction des centres. Mais je conseille à tous nos jeunes qui s'intéressent à l'imagerie tout d'abord pendant tout leur cursus d'ouvrir toutes les imageries de leur patient. Il est important de regarder systématiquement les imageries pour habituer leur œil aux pathologies présent en charge. Il faut bien sûr commencer par avoir un très bon niveau en échographie cardiaque et pratiquer.

L'essor de la simulation va probablement participer à la formation à l'imagerie. Il existe des simulateurs pour la pratique de l'ETO mais il est possible aussi de

s'entraîner à l'interprétation et à l'analyse d'image sur des consoles déportées pour l'ensemble des imageries.

Il est important d'avoir une vision d'ensemble et une formation sur toutes les imageries en se centrant sur la prise en charge des patients et de leurs pathologies cardiovasculaires. Il faut donc prendre en charge beaucoup de patients pour acquérir une expérience solide de clinicien avec une expertise en imagerie.

L'idée générale est de permettre une formation des cardiologues à l'utilisation des imageries selon un raisonnement multimodal centré sur la prise en charge médicale des patients (diagnostic, pré-thérapeutique et per-thérapeutique notamment en per-interventionnel, pronostic, monitoring).

Idéalement, il doit pendant sa formation initiale visualiser de nombreux examens, de toutes modalités d'imagerie avec des vacations régulières ou de séances de relecture d'imagerie multimodale avec un senior. Il doit aussi connaître les principes de segmentation, d'analyse du signal et de fusion en imagerie que l'on retrouve pour toutes les modalités.

La formation initiale permet d'avoir une vue d'ensemble et un aperçu des possibilités d'exercices des

cardiologues cliniciens avec expertise en imagerie cardiaque. Elle n'a pas pour but de rendre autonome et expert pour les niveaux les plus élevés de reconnaissance de l'EACVI (level 3) le cardiologue en formation. Ce niveau d'autonomie complète et d'expertise pour certaines modalités pourra être acquis dans les suites au cours d'un assistantat ou clinicat ou d'un autre investissement en tant que médecin senior.

C'est l'idée générale que l'on retrouve dans les textes de l'EACVI : Les cardiologues qui choisissent de se sur-spécialiser en imagerie cardiaque doivent atteindre au minimum une compétence de base dans l'exécution et le compte rendu de toutes les modalités d'imagerie cardiaque (**niveau 2**). L'étape supplémentaire devrait être l'achèvement de leurs formations dans au moins deux modalités d'imagerie cardiaque (**niveau 3**).

En fait, le degré d'expertise doit être au moins tel qu'il leur permet d'agir en tant que contributeur principal au travail de service des deux modalités d'imagerie cardiaque et assurer la direction et/ou la formation (1). Les débouchés à cette formation sont multiples et vont probablement encore se développer avec par exemple l'arrêté du 5 juillet 2021 qui autorise les docteurs en médecine qualifiés en médecine cardiovasculaire option « imagerie cardiovasculaire d'expertise » à utiliser les rayons X de type scannographique à des fins de diagnostic médical (2). Tout ce développement devra se faire en bonne intelligence avec toujours en ligne de mire l'intérêt du patient.

Niveau de compétences EACVI

Niveau 1 : Expérience de la sélection de la modalité diagnostique ou thérapeutique appropriée et de l'interprétation des résultats ou du choix d'un traitement approprié pour lequel le patient doit être orienté. Ce niveau de compétence ne comprend pas l'exécution d'une technique, mais la participation à des procédures pendant la formation peut être utile (pour l'écho, nous incluons l'acquisition d'images de base comme une compétence de niveau 1).

Niveau 2 : Le niveau II va au-delà du niveau I. En plus des exigences du niveau I, le stagiaire doit acquérir une expérience pratique, mais pas en tant qu'opérateur indépendant. Il doit avoir assisté ou réalisé une technique ou une procédure particulière sous la direction d'un formateur. Ce niveau s'applique également aux circonstances dans lesquelles le stagiaire doit acquérir les compétences nécessaires pour exécuter la technique de manière indépendante, mais uniquement pour des indications de routine dans des cas non compliqués.

Niveau 3 : Le niveau III va au-delà des exigences des niveaux I et II. La cardiologue est autonome, doit être capable de reconnaître l'indication, d'exécuter ou de superviser la technique ou la procédure ainsi que de l'enseigner. Il interprète les données pour des cas complexes, gère les complications et participe au développement de la technique.

Références

1. Fox K, Achenbach S, Bax J, Cosyns B, Delgado V, Dweck MR, Edvardsen T, Flachskampf F, Habib G, Lancellotti P, Muraru D, Neglia D, Pontone G, Schwammenthal E, Sechtem U, Westwood M, Popescu BA. Multimodality imaging in cardiology: a statement on behalf of the Task Force on Multimodality Imaging of the European Association of Cardiovascular Imaging. Eur Heart J. 2019 Feb 7;40(6):553-558.
2. <https://www.legifrance.gouv.fr/jorf/id/JORFTEXT000043760020>

LUPUS SYSTÉMIQUE - CE QUE LE CARDIOLOGUE DOIT SAVOIR

Introduction

Le lupus est une maladie auto-immune liée à une dysfonction du système immunitaire inné et acquis. Il existe une production d'auto-anticorps dirigés contre les composants des noyaux cellulaires (ADN natif notamment) et provoquant une atteinte inflammatoire non spécifique avec un retentissement multiviscéral. Le lupus touche préférentiellement la femme jeune (sex ratio 9/1). La prévalence est variable de 6,3 à 292 cas pour 100 000 habitants. En France, la prévalence est estimée à 47,1/100 000 habitants avec 88 % de femmes.

On note tout de même une découverte sur symptôme cutané dans 20 % des cas.

Le diagnostic de lupus repose sur des critères cliniques, biologiques (et immunologiques) détaillés dans les recommandations de l'EULAR.

Il existe des critères de l'American College of Rheumatology et les critères SLICC permettant la classification des patients lupiques dans les études de recherche clinique. Ces critères concernent, entre autres, l'atteinte cardiaque avec la présence d'un épanchement péricardique.

TABLEAU 1 : Critères ACR/EULAR 1997 de classification du lupus

La présence de $\geq 4/11$ critères permet d'affirmer l'existence d'un lupus avec une sensibilité et une spécificité de 96 %. Ces critères ne devant pas être utilisés à l'échelle individuelle.

1	Rash malaire
2	Lupus discoïde
3	Photosensibilité
4	Ulcération orales ou nasopharyngées
5	Arthrites non érosives touchant au moins 2 articulations périphériques, caractérisées par une douleur, un gonflement ou un épanchement
6	Pleurésie ou péricardite
7	Protéinurie persistante $> 0,5$ g/jour ou cylindrurie
8	Convulsions ou psychose (en l'absence de cause médicamenteuse ou métabolique)
9	Atteinte hématologique : <ul style="list-style-type: none"> > Anémie hémolytique, ou > Leucopénie $< 4\ 000/\mu\text{l}$ constatée à 2 reprises, ou > Lymphopénie $< 1\ 500/\mu\text{l}$ constatée à 2 reprises, ou > Thrombopénie $< 100\ 000/\mu\text{l}$, en l'absence de drogues cytopéniantes
10	Titre anormal d'anticorps antinucléaires par immunofluorescence (en l'absence de drogues inductrices)
11	Perturbations immunologiques : <ul style="list-style-type: none"> > Titre anormal d'anticorps anti-ADN natif, anticorps anti-Sm, ou présence d'anticorps Antiphospholipides : sérologie syphilitique dissociée constatée à 2 reprises en 6 mois ou anticoagulant circulant de type lupique ou titre anormal d'anticorps anti-cardiolipine en IgG ou IgM.

Auteur



Corentin BOURG
DES de Cardiologie
au CHU de Rennes

Relecteur



Pr Erwan DONAL
Service de Cardiologie,
CHU de Rennes

En 2019, l'EULAR a remis à jour ces critères permettant une application plus clinique, avec un critère d'entrée représenté par la présence significative d'Anticorps anti-nucléaires puis reprend des critères cliniques ou paracliniques ayant plus ou moins de poids (2 à 10 points par paramètre). Le seuil de classement en lupus est ≥ 10 points.

TABLEAU 2 : Critères SLICC 2012 de classification du lupus

La présence d'au moins ≥ 4 critères dont au moins 1 critère clinique et 1 critère biologique ou histologique de glomérulonéphrite lupique avec des AAN et/ou des anticorps anti ADN antifs permet d'affirmer l'existence d'un lupus avec un sensibilité de 94 % et une spécificité de 92 %.

Critères cliniques	
1	<p>Lupus cutané aigu (incluant au moins l'un des critères suivants) :</p> <ul style="list-style-type: none"> > Érythème malaire (ne compte pas si lupus discoïde), > Lupus bulleux, > Nécrolyse toxique épidermique lupique, > Éruption maculo-papuleuse lupique, > Éruption lupique photosensible en l'absence de dermatomyosite, <p>OU Lupus cutané subaigu (lésions psoriasiformes ou polycycliques non indurées résolutives sans cicatrices, ou parfois avec une dépigmentation post-inflammatoire ou destélangiectasies).</p>
2	<p>Lupus cutané chronique (incluant au moins l'un des critères suivants) :</p> <ul style="list-style-type: none"> > Lupus discoïde classique : <ul style="list-style-type: none"> • Localisé (au-dessus du cou), • Généralisé (au-dessus et en dessous du cou), > Lupus hypertrophique ou verruqueux, > Panniculite lupique ou lupus cutané profundus, > Lupus chronique muqueux, > Lupus tumidus, > Lupus engelure, > Forme frontière lupus discoïde / lichen plan.
3	<p>Ulcères buccaux :</p> <ul style="list-style-type: none"> > Palais, > Bouche, > Langue, <p>OU ulcérations nasales en l'absence d'autre cause telle que vascularite, maladie de Behcet, infection (herpès virus), maladie inflammatoire chronique intestinale, arthrite réactionnelle et acides.</p>
4	<p>Alopécie non cicatricielle (éclaircissement diffus de la chevelure ou fragilité capillaire avec mise en évidence de cheveux cassés) en l'absence d'autres causes comme une pelade, des médicaments, une carence martiale et une alopécie androgénique.</p>
5	<p>Synovite impliquant plus de deux articulations, caractérisée par un gonflement ou un épanchement, OU arthralgies de plus de 2 articulations avec dérouillage matinal de plus de 30 minutes.</p>
6	<p>Sérites</p> <ul style="list-style-type: none"> > Pleurésie typique > 24 h, OU épanchement pleural, OU frottement pleural, > Douleur péricardique typique (aggravée par le décubitus et améliorée en antéflexion) > 24 h, OU Épanchement péricardique, OU frottement péricardique, OU signes électriques de péricardite en l'absence d'autre cause telle qu'une infection, une insuffisance rénale ou un syndrome de Dressler.
7	<p>Atteinte rénale : - Rapport protéinurie / créatinine urinaire (ou protéinurie des 24 h) représentant une protéinurie > 500 mg/24 h (la bandelette urinaire est supprimée) OU cylindres hématiques.</p>

8	Atteinte neurologique : <ul style="list-style-type: none"> > Convulsions, > Psychose, > Mononévrite multiple en l'absence d'autre cause connue comme une vascularite primitive, > Myélite, > Neuropathie périphérique ou atteinte des nerfs craniens en l'absence d'autre cause connue comme une vascularite primitive, infection et diabète, > Syndrome confusionnel aigu en l'absence d'autres causes (toxique, métabolique, urémique, médicamenteuse).
9	Anémie hémolytique
10	Leucopénie (< 4000/mm ³) <ul style="list-style-type: none"> > Un épisode suffit) en l'absence d'autre cause connue (syndrome de Felty, médicaments, hypertension portale...), OU lymphopénie (< 1000/mm ³) <ul style="list-style-type: none"> > Un épisode suffit) en l'absence d'autre cause (corticothérapie, médicaments, infections).
11	Thrombopénie (< 100 000/mm ³ , un épisode suffit) en l'absence d'autre cause (médicaments, hypertension portale, PTT).
Critères immunologiques	
1	Titre d'anticorps antinucléaires supérieurs à la norme du laboratoire.
2	Anticorps anti-ADN natif supérieurs à la norme du laboratoire (> 2 fois la dilution de référence si test ELISA).
3	Présence d'un anticorps dirigé contre l'antigène Sm.
4	Anticorps antiphospholipides positifs déterminés par : <ul style="list-style-type: none"> > Présence d'un anticoagulant circulant, > Sérologie syphilitique faussement positive, > Anticorps anticardiolipine (IgA, IgG, or IgM) à un titre moyen ou fort, > Anticorps anti- β2-glycoprotéine1 (IgA, IgG, or IgM).
5	Diminution du complément : <ul style="list-style-type: none"> > C3 bas, > C4 bas, > CH50 bas.
6	Test de Coombs direct positif (en l'absence d'anémie hémolytique).

Au niveau cardiaque, les 3 tuniques peuvent être touchées mais l'atteinte du péricarde est la plus fréquente. Les valves peuvent aussi être atteintes. De plus, l'inflammation systémique et la prise de certains traitements peuvent accélérer l'athérosclérose et favoriser le développement de cardiopathie ischémique.

Atteinte péricardique

Épanchement péricardique

L'épanchement péricardique atteint, selon les séries, 11 à 54 % des patients lupiques, et au cours de l'évolution de la maladie peut toucher plus d'un patient sur deux.

L'épanchement péricardique peut précéder les premiers signes cliniques du lupus.

Il est souvent latent, et lorsqu'il est symptomatique, d'expression non spécifique (douleur thoracique, rétrosternale avec possible frottement à l'auscultation). Les signes de péricardites électrocardiographiques peuvent également conduire au diagnostic.

L'ETT est l'examen de première intention pour son diagnostic, sa caractérisation et le suivi. Les autres modalités d'imagerie (ETO, IRM, TDM) permettent également le diagnostic.

On retrouvera le classique espace vide d'échos en systole et en diastole. Et on s'attachera à évaluer son retentissement hémodynamique selon les techniques usuelles.

Des atteintes des autres sériques (plèvre, péritoine) peuvent également être associées.

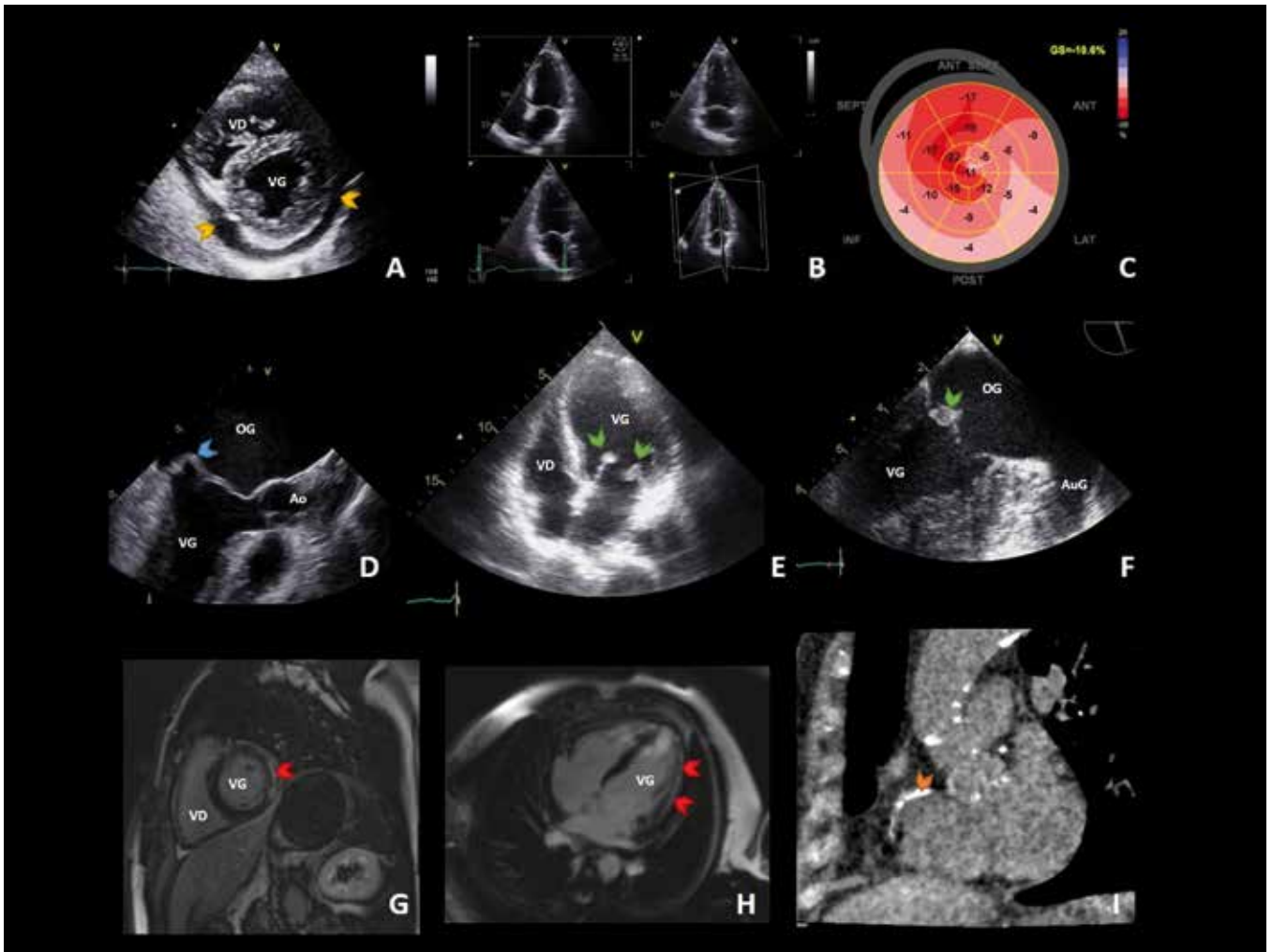


Figure 1 : Imagerie cardiovasculaire multimodale des atteintes cardiaques du Lupus érythémateux disséminé.

- A. ETT, petit axe : Épanchement péricardique circonférentiel (flèche).
- B. ETT, triplan, étude du ventricule gauche et des valves.
- C. Strain sur ETT 2D (A4C, A2C, A3C) : altération du strain global longitudinal (ici, -10,6 %).
- D. ETO, 120° : Épaississement des feuillets mitraux, noter le prolapsus du segment 2 de la valve postérieure (flèche).
- E. ETT, A4C : épaississement des feuillets valvulaires mitraux avec endocardite inflammatoire (flèche).
- F. ETO 100° : Endocardite inflammatoire de Libman Sachs aux dépens de A2 (flèche).
- G. IRM, petit axe, myocardite, rehaussement tardif (flèche)
- H. IRM, 1° passage gadolinium, myocardite, rehaussement (hyperhémie) de la paroi latérale (flèche).
- I. Scanner cardiaque, centré sur la coronaire droite calcifiée (flèche), noter les calcifications aortiques.

Les péricardites lupiques sont le plus souvent bénignes et sont très cortico-sensibles.

Tamponnade et constriction

La tamponnade est rare (< 1 %) et met en jeu le pronostic vital lorsqu'elle est présente.

Les signes échocardiographiques sont non spécifiques. On recherchera une compression OD ou VD, un *swinging heart*, des variations respiratoires modifiées en doppler pulsé ainsi que la dilatation de la veine cave inférieure (faux positif en cas de constriction péricardique notamment).

Atteinte myocardique

L'atteinte myocardique dans le lupus est estimée à 8-15 %, avec une prévalence moindre dans les séries cliniques autopsiques.

L'analyse anatomopathologique retrouve un infiltrat cellulaire mononucléé à prédominance périvasculaire et dépôts de complexes immuns dans une matrice collagénique densifiée.

L'atteinte de la fonction ventriculaire gauche peut être en rapport avec une vascularite diffuse des petits vaisseaux coronaires et de la microcirculation ou bien, plus rarement, d'une atteinte artérioscléreuse des vaisseaux coronaires.

Cliniquement, les symptômes sont non spécifiques et comprennent : douleur thoracique, dyspnée, insuffisance cardiaque.

On retrouve en ETT :

- Une dysfonction systolique ventriculaire gauche prenant l'aspect d'une cardiomyopathie non spécifique. Cette dysfonction peut régresser en période de rémission ou sous traitement. La FEVG peut être normale, le strain global longitudinal peut alors révéler une atteinte précoce précédant l'abaissement de la FEVG.
- Une dysfonction diastolique ventriculaire gauche, notamment chez les patients lupiques à fonction systolique préservée.
- Le profil transmitral est de type anomalie de relaxation (diminution de l'onde E, augmentation du temps de décélération, augmentation de l'onde A, augmentation du temps de relaxation isovolumique). Il se voit plus fréquemment en phase active de la maladie.
- Présence ou non d'une dilatation ventriculaire, présence ou non d'un épaissement pariétal (œdème).
- Pour mémoire, on s'assurera de l'absence de thrombus intracardiaque.

L'IRM peut permettre de confirmer le diagnostic de myocardite ; classiquement, on utilise les critères de Lake Louise 2008, qui confirme l'hypothèse si ≥ 2 des critères sont présents :

- Augmentation du signal régional ou global en T2 témoignant de l'œdème avec ratio signal du myocarde/signal muscle squelettique ≥ 2 .
- Réhaussement précoce en T1+gadolinium, témoignant de l'hyperhémie avec ratio de réhaussement signal myocardique/muscle squelettique ≥ 4 .
- Réhaussement tardif en T1+ gadolinium, témoignant de la fibrose.

En IRM, la présence d'un épanchement péricardique (myopéricardite) ou d'une dysfonction ventriculaire gauche, renforce le diagnostic.

Chez les patients présentant une myosite, on se méfiera tout particulièrement de la myocardite. Une bonne corrélation entre les 2 atteintes a été décrite.

L'équipe de Gegnava a montré en 2020 qu'un plus grand risque d'évènement cardiovasculaire survenait en corrélation de l'altération de déformation longitudinale ventriculaire gauche (strain global longitudinal).

Atteinte endocardique

Endocardite de Libman Sachs

Cette atteinte de l'endocarde valvulaire a été décrite par Libman et Sachs en 1924.

La découverte peut être fortuite à l'occasion d'un examen d'imagerie de suivi ou bien à l'occasion de l'apparition d'un souffle à l'examen clinique.

La prévalence varie entre 11 et 43 % selon les séries et que l'examen soit fait par voie transthoracique ou pas voie transoesophagienne.

Cette endocardite est constituée de dépôts de complexes immuns, de cellules mononucléées, de fibrine et de thrombi.

Ces végétations sont généralement à la base des valvules plus rarement sous l'appareil sous-valvulaire et sur l'endocarde pariétal.

Il existe une atteinte prédominante de la valve mitrale notamment au niveau du recessus entre le mur ventriculaire et la valvule postérieure. Préférentiellement du cœur gauche, plutôt que du cœur droit.

La découverte de cette endocardite verruqueuse est faite soit à l'occasion d'un examen échocardiographique de routine, soit à l'occasion de la découverte d'un souffle.

Les complications de l'endocardite de Libman Sachs sont les fuites valvulaires importantes, la greffe bactérienne, et l'embolisation vasculaire cérébrale ou périphérique.

Épaississement diffus des feuillets valvulaires

Cette anomalie est notée chez plus de 50 % des patients lupiques.

On relève en ETT un épaississement valvulaire contrastant et une intégrité de l'appareil sous-valvulaire.

Prolapsus valvulaire mitral

Les PVM sont observés en échographie au cours du lupus (25 % des patients), leur lien étiologique reste controversé, mais leur fréquence est plus importante que dans la population générale.

Pressions pulmonaires

L'hypertension pulmonaire est relevée, selon les séries chez 0,5 à 43 % des patients lupiques. Une étude récente montre une prévalence de 4.2 à 7.1 %. L'apparition d'une HTAP est rare mais grave : le pronostic est péjoratif, avec 27.1 % de décès à 5 ans, dans une analyse du registre français d'hypertension pulmonaire. Les patientes concernées (> 99 % de femmes) étaient âgées au maximum de 49 ans dans le groupe des non-survivantes à 5 ans.

Les signes devant y faire penser sont non spécifiques : Dyspnée, altération de la diffusion sur les EFR, élévation inexplicquée du NT pro BNP. Et bien sûr, l'élévation des pressions estimées en ETT avec une PAPS estimée à > 35mmHg. Ce qu'il faudra confirmer par l'étude invasive des pressions avec un seuil de la PAPm > 25 mmHg. L'analyse échocardiographique du retentissement sur le cœur droit sera importante : dilatation du VD (VD/VG > 1), dilatation du tronc de l'artère pulmonaire et de l'OD, mesure du temps d'accélération sous pulmonaire raccourci < 90ms, septum paradoxal.

Autres atteintes cardiologiques

Les autres atteintes cardiologiques sont représentées par les troubles du rythme, et le développement de cardiopathie ischémique.

Troubles du rythme

Les troubles de la conduction sont fréquents, évalués entre 34 et 70 %.

On se souviendra des blocs auriculoventriculaires congénitaux, chez les nouveau-nés de patientes lupiques (ou atteinte d'un syndrome de Gougerot-Sjögren, d'une connectivite indifférenciée, ou bien mère asymptomatique mais porteuse d'auto anticorps). Ce trouble de la conduction est lié à la présence d'anticorps anti RO/SSA ou anti la/SSB.

Athérosclérose et cardiopathie ischémique

L'athérosclérose et l'ischémie représentent une cause majeure de morbidité de mortalité chez les patients lupiques, alors même que cette population (femme, jeune âge) est habituellement moins touchée par l'athérosclérose.

D'après l'étude du registre Français Mortalup, les maladies cardiovasculaires représentent jusqu'à 35 % des causes de décès chez les patients lupiques, avec environ 10 % de cardiopathies ischémiques ayant conduit au décès.

L'athérosclérose accélérée peut être expliquée par l'association de l'utilisation de corticoïdes au long cours, l'inflammation chronique à bas bruit, la présence de nombreux facteurs de risque (notamment hypertension) et l'atteinte rénale qui est considérable dans son développement.

L'étude de l'ECG est indispensable en consultation de routine et les tests d'ischémies anatomiques ou fonctionnels devront être réalisés en cas de doute. Il ne faut pas être systématique.

Toxicité des traitements du lupus

Hydroxychloroquine

Certains cas de toxicité cardiaque provoquant une insuffisance cardiaque ont été décrits. De même chacun connaît la toxicité rythmique ayant été récemment reprise dans les médias.

Corticothérapie

L'utilisation de corticoïdes au long cours peut être responsable d'une athérosclérose précoce. Cette implication est encore débattue car les essais ne sont pas toujours concordants. Il convient donc contrôler de manière stricte les autres facteurs de risques cardiovasculaires.

Références

- Pons-Estel GJ, et al. Epidemiology of systemic lupus erythematosus. *Expert Rev Clin Immunol*. 2017;13(8):799-814.
- Arnaud L, et al. Prevalence and incidence of systemic lupus erythematosus in France: a 2010 nation-wide population-based study. *Autoimmun Rev*. 2014;13(11):1082-9.
- Mosca M, et al. European League Against Rheumatism recommendations for monitoring patients with systemic lupus erythematosus in clinical practice and in observational studies. *Annals of the rheumatic diseases*. 2010;69(7):1269-74.
- Hochberg MC. Updating the American College of Rheumatology revised criteria for the classification of systemic lupus erythematosus. *Arthritis and rheumatism*. 1997;40(9):1725.
- Petri M, et al. Derivation and validation of the Systemic Lupus International Collaborating Clinics classification criteria for systemic lupus erythematosus. *Arthritis and rheumatism*. 2012;64(8):2677-86.
- Aringer M, et al. 2019 European League Against Rheumatism/American College of Rheumatology classification criteria for systemic lupus erythematosus. *Ann Rheum Dis*. 2019;78(9):1151-1159.
- Doria A, et al. Cardiac involvement in systemic lupus erythematosus. *Lupus*. 2005;14(9):683-686.
- Man BL, et al. Serositis related to systemic lupus erythematosus: prevalence and outcome. *Lupus*. 2005;14(10):822-6.
- Rosenbaum E, et al. The spectrum of clinical manifestations, outcome and treatment of pericardial tamponade in patients with systemic lupus erythematosus: a retrospective study and literature review. *Lupus*. 2009;18(7):608-12.
- Apte M, et al. Associated factors and impact of myocarditis in patients with SLE from LUMINA, a multiethnic US cohort (LV). *Rheumatology (Oxford)*. 2008;47(3):362-7.
- Caforio AL, et al. European Society of Cardiology Working Group on Myocardial and Pericardial Diseases. Current state of knowledge on aetiology, diagnosis, management, and therapy of myocarditis: a position statement of the European Society of Cardiology Working Group on Myocardial and Pericardial Diseases. *Eur Heart J*. 2013;34(33):2636-48, 2648a-2648d.
- Borenstein DG, et al. The myocarditis of systemic lupus erythematosus: association with myositis. *Ann Intern Med*. 1978 Nov;89(5 Pt 1):619-24.
- Gegenava T, et al. Left Ventricular Systolic Function in Patients with Systemic Lupus Erythematosus and Its Association with Cardiovascular Events. *J Am Soc Echocardiogr*. 2020;33(9):1116-1122.
- Moysakakis I, et al. Libman-Sacks endocarditis in systemic lupus erythematosus: prevalence, associations, and evolution. *Am J Med*. 2007;120(7):636-42.
- Roldan CA, Shively BK, Lau CC, Gurule FT, Smith EA, Crawford MH. Systemic lupus erythematosus valve disease by transesophageal echocardiography and the role of antiphospholipid antibodies. *J Am Coll Cardiol*. 1992 1;20(5):1127-34.
- Moder KG, Miller TD, Tazelaar HD. Cardiac involvement in systemic lupus erythematosus. *Mayo Clin Proc*. 1999;74(3):275-84.
- Galiè N, et al; ESC Scientific Document Group. 2015 ESC/ERS Guidelines for the diagnosis and treatment of pulmonary hypertension: The Joint Task Force for the Diagnosis and Treatment of Pulmonary Hypertension of the European Society of Cardiology (ESC) and the European Respiratory Society (ERS): Endorsed by: Association for European Paediatric and Congenital Cardiology (AEPC), International Society for Heart and Lung Transplantation (ISHLT). *Eur Heart J*. 2016;37(1):67-119.
- Kostopoulou M, Nikolopoulos D, Parodis I, Bertias G. Cardiovascular Disease in Systemic Lupus Erythematosus: Recent Data on Epidemiology, Risk Factors and Prevention. *Curr Vasc Pharmacol*. 2020;18(6):549-565.

ABONNEMENT GRATUIT AU JOURNAL DU CCF



Pour recevoir
gratuitement
votre journal du
CCF à domicile

Envoyer un mail à :

abonnementjournalccf@gmail.com



avec
Nom, Prénom
Adresse postale (N° rue et code postal)
Région et CHU de rattachement

*Aucun engagement : un simple mail de
désabonnement vous désabonne immédiatement
et quand vous le souhaitez !*



Collège des
Cardiologues en
Formation

ANNONCES DE RECRUTEMENT

Effectuer des **REMPLAS** en **CARDIOLOGIE**,
c'est possible et partout en France !

Toutes les disciplines de la cardiologie vous attendent dans **80 établissements** implantés aux 4 coins de la France métropolitaine :

- Cardiologie médicale
- Cardiologie interventionnelle
- Réadaptation cardiovasculaire et respiratoire

Des remplacements sont disponibles toute l'année :

- Contrat libéral ou salarié
- Vacances scolaires ou vendredis/samedis en cabinet
- Prise en charge des démarches administratives et fiscales
- Mise à disposition du logement et prise en charge des frais de déplacement



Consultez professionmedecin.fr
et trouvez le poste qui vous correspond !

 **ELSAN**
Notre Santé autrement

**PRIVILÉGIEZ CARRIÈRE
& QUALITÉ DE VIE**
recrutement-medical@elsan.care

Design LUCIOLE - Janvier 2022

FRANCE

CENTRE MÉDICAL DES HALLES SITUÉ À CHEVILLY-LARUE (94)

RECRUTE

CARDIOLOGUE
pour vacances

Le **CMS** des Halles existe depuis plus de 45 ans et a une histoire liée à celle du Marché de Rungis. Situé dans la zone administrative du MIN, à Chevilly-Larue dans le Val-de-Marne, il est ouvert à tous. Il offre l'avantage de bénéficier d'un excellent plateau technique.

Équipement : Échographe, ECG.

Le **CMS** des Halles est un centre de santé pluridisciplinaire (médecine générale, 7 spécialités, services infirmerie radio, dentaire).

Secteur 1

CONTACT

M. LARTIGUE - smsh.directeur@gmail.com - 07 89 83 79 70

Site : <https://www.centre-medical-rungis.fr>

LE CENTRE
CARDIOLOGIQUE DU NORD

RECHERCHE :

DES CARDIOLOGUES
EN FORMATION POUR FELLOWSHIP

1/ Formation en échographie cardiaque :

ETT / ETO, activité interventionnelle structurelle (Mitra-Clip, Tri-Clip, fermeture d'auricule, de CIA, etc.).

2/ Formation en rythmologie interventionnelle : stimulation, défibrillation, ablations simples et complexes.

Contacts :

Diane Bodez : d.bodez@ccn.fr (consultations sans RDV, échographie)

Olivier Paziaud : o.paziaud@ccn.fr (gardes, rythmologie)

DES CARDIOLOGUES REMPLAÇANTS

remplacements réguliers (hebdomadaires ou pluri-mensuels)

1/ Vacances à la journée dans le service des Consultations sans RDV :

Consultations de cardiologie non programmées (motifs variés ++).

9h-20h du lundi au vendredi, 10h-18h le samedi.

Un binôme IDE/AS en charge de l'accueil, ECG et prise des constantes.

Binôme médical avec un cardiologue du CCN.

Rétrocession de 80 %. Forfait supplémentaire de 200 euros le samedi.

2/ Gardes en USIC :

Unité de 15 lits, vacances de 18h à 9h en semaine (500 euros), 18h30-13h le vendredi (700 euros), 13h-13h le samedi (900 euros), 13h-9h le dimanche (900 euros). Service de réanimation chirurgicale dans l'hôpital avec un autre médecin de garde.

Environnement :

Clinique cardiologique de pointe, plateau technique invasif 24h/24, toutes activités médico-chirurgicales et rythmologiques.

Plateau technique sur place et accessible : Échographie, doppler, biologie, radiologie, scintigraphie.

Accès : RER D ou ligne 13 + Tram T8.

NOUS SOMMES
À LA RECHERCHEd'un ancien interne
ou chef de service
en cardiologie

pour un poste de clinicien avec possibilités de techniques non invasives à la clinique de la Rosaie à Aubervilliers.

L'activité comprends la prise en charge de patients dans le secteur d'hospitalisation : 30 lits, nous sommes 3 cliniciens en salle dont 1 part fin décembre ; possibilité de faire des examens non invasifs : ETT, ETO, écho d'effort, coroscanner et IRM cardiaque, épreuve d'effort simple ou en scintigraphie, ils agit d'une activité libérale.

Possibilité également de faire de la consultation en privé ou en étant salarié. Nous disposons sur place d'une USIC de 10 lits ainsi que d'une réanimation médicale de 10 lits.

Par ailleurs nous avons une grosse activité de cardiologie invasive : coronarographie, angioplastie, rythmologie, et vasculaire périphérique avec actuellement 2 salles de KT et bientôt 3.

Nous disposons d'un très beau plateau technique de radiologie.

En ce qui concerne les locaux, une nouvelle construction est en cours au même endroit et nous aurons donc des locaux tout neufs en septembre 2022.

Si vous
êtes intéressé

vous pouvez me contacter

par mail : perdrix.christel@orange.fr

Dr Perdrix Christel

daniel.ferreira@hopitaleuropeendeparis.fr

RECRUTE

**UN MÉDECIN CARDIOLOGUE
CHEF DE SERVICE - CDI**

**LE CONTEXTE, LES PRINCIPALES
FILIÈRES DE SOINS**

Bois Gibert, Centre de Prévention et de Réadaptation cardiovasculaire de référence nationale, est un établissement privé à but non lucratif géré par la Mutualité Française Centre-Val de Loire - groupe VYV3 situé dans un écrin de verdure.

Idéalement situé en Indre-et-Loire sur la commune de BALLAN-MIRÉ, à 10 kms de TOURS et 1 heure de PARIS en TGV, le Centre, spécialisé en pathologies cardiovasculaires, comporte 115 lits et places.

Le centre Bois Gibert est le principal établissement d'aval de la filière cardiologique du CHRU de TOURS et de la Nouvelle Clinique Tours + (NCT+). Ces 2 pôles de court séjour sont les seuls autorisés en région Centre-Val de Loire pour les activités de chirurgie cardiaque et de TAVI. Le CHRU de TOURS dispose de l'autorisation de greffe cardiaque.

L'ENVIRONNEMENT DE TRAVAIL

Vous exercerez au sein d'une équipe pluriprofessionnelle : IDE, Aide-Soignante, Masseuse-Kinésithérapeute, APA, Psychologue, Cadres de santé.

Vous piloterez la communauté médicale (médecins cardiologues, médecins généralistes) pour son organisation selon les unités et la mise en œuvre de la continuité des soins.

L'établissement est agréé pour la formation d'internes DES en Cardiologie. Ces postes d'internes sont très prisés et pourvus.

L'équipe médicale est impliquée dans des projets de recherche clinique avec le CHRU de TOURS et dans des actions de coopération internationale.

Les patients relèvent principalement des prises en charge en réadaptation dans les domaines de la maladie coronarienne, de suite de chirurgie valvulaire, vasculaire et coronarienne, de transplantation cardiaque, d'insuffisance cardiaque chronique et d'artériopathie chronique des membres inférieurs et de suite de maladie veineuse thrombo-embolique.

Le Centre est doté d'un plateau d'explorations fonctionnelles non invasives performant : explorations à l'effort avec VO2 et échographie d'effort, échographe cardiaque et vasculaire, VO2 portable, holter ECG et MAPA, polygraphie nocturne et recherche de SAS, télémétrie. Il est doté d'une balnéothérapie.

Bois Gibert dispose d'un Centre innovant de cardiologie préventive et d'un plateau de consultations de Cardiologie du Sport.

LES ATTENDUS DE VOS MISSIONS

Vous avez un Doctorat de médecine spécialisé en pathologies Cardiovasculaires.

Le DIU de réadaptation cardiaque et/ou de cardiologie du sport et/ou des compétences vasculaires sera(en)t apprécié(s).

Vous avez une expérience en soins de suite et réadaptation cardiovasculaire.

Vous êtes inscrit au tableau de l'Ordre des médecins.

Votre activité clinique concernera le suivi médical, l'évaluation non invasive, l'adaptation thérapeutique et l'Education Thérapeutique des patients qui vous seront confiés.

Vous participerez à la continuité des soins.

L'encadrement et la formation des Internes en DES de cardiologie sera sous votre responsabilité.

La réalisation de consultations spécialisées à titre externe et/ou une activité partagée dans le service de cardiologie du CHRU de TOURS sont possibles.

Votre participation à la vie de l'établissement sera sollicitée sur l'organisation des soins, le Projet Médical et toute autre activité institutionnelle impliquant le domaine médical.

Vous serez membre de droit de la Commission Médicale d'Etablissement.

Le poste est à pourvoir dès que possible.

Convention collective applicable FEHAP CC51 - Salaire attractif et négociable.



Si vous êtes intéressé(e),

merci de joindre votre CV et lettre de motivation en envoyant directement votre candidature à l'adresse mail suivante : laetitia.paimpare@vyv3.fr

La Maison Médicale Cœur-Vaisseaux-Diabète de Redon (Ille-et-Vilaine 35)

cherche un(e) CARDIOLOGUE
(associé ou collaborateur, temps plein ou partiel)

Faire de la VRAIE cardiologie pour des VRAIS patients (1 seul cardio pour 100 000 ha. vs 10 cardios /100 000 ha. dans les métropoles). Cadre agréable et optimisé.

ACTIVITÉ : Non invasif usuel, écho d'effort, suivi des stimulateurs ; locaux neufs et spacieux, matériel haut de gamme (vivid S70 R4), informatique en réseau, logiciel métier spécifique à la cardio.



À DÉVELOPPER avec le CH de Redon et la CPTS : Coroscanner, IRM cardiaque, pose holter implantable, télémédecine, éducation thérapeutique, réadaptation, parcours de soin de l'IC, formation des professionnels de santé.

CONTACT : 06 83 58 13 62 et/
ou frsa35@orange.fr



Notre site : www.cardioiredon.com

Descriptif cabinet : <http://www.cardioiredon.com/medias/files/annonce2021.pdf>



CABINET DE CARDIOLOGIE DAGHER
AVRANCHES 50

Cardiologue, cabinet privé, situé à 10 km de la mer, à 20 km du Mont-Saint-Michel. Recherche remplaçant régulier en vue de succession.

- Plateau technique non invasif complet.
- Cabinet entièrement informatisé.
- Agenda doctolib.



CONTACT

Mail : dagher.hikmat@orange.fr

Tél. : 06 08 46 82 56



CARDIOLOGUE AU MONT-BLANC

Donnez de la hauteur à votre carrière !



Le service comprend **12 lits dont 5 lits monitorés** et des consultations externes.
Plateau technique : **échographies cardiaques trans-thoraciques et trans-œsophagiennes**, dopplers vasculaires, **épreuves d'effort**, holter rythmiques et tensionnels, tilt test, contrôle pace maker. Prise en charge des coronaropathies, insuffisance cardiaque, troubles du rythme cardiaque, ...
Prime d'engagement dans la carrière hospitalière.

Les Hôpitaux du Pays du Mont-Blanc à **Sallanches, Chamonix et Cluses**, en Haute-Savoie, **500 lits et places**, réunissent plus de **1 100 professionnels**. Chaque année **42 000 passages aux urgences**, **7 500 interventions chirurgicales**, 21 000 séjours, 69 000 consultations externes, **1 200 naissances**. Un bloc opératoire de **6 salles** et **un plateau technique complet** pour un **exercice exceptionnel au pied du Mont-Blanc**.
Nos hôpitaux disposent également d'un **centre de simulation** et d'une **activité de recherche en santé**.

04 50 47 30 77



affairesmedicales@ch-sallanches-chamonix.fr

Connectons-nous ! www.chi-mont-blanc.fr



LE CENTRE HOSPITALIER DE MARTIGUES

RECRUTE

DEUX CARDIOLOGUES

afin de compléter son équipe de 4 praticiens.

Chef du service : Dr Serge YVORRA
Secrétariat : 04 42 43 25 40
Mail : serge.yvorra@ch-martigues.fr
Responsable des Affaires médicales : Elisabeth SCHMITTBUHL
Tél. : 04 42 43 20 94
Mail : elisabeth.schmittbuhl@ch-martigues.fr



Le service de cardiologie comprend : 6 lits de SIC, 16 lits d'hospitalisation.

Les compétences souhaitées de la part des candidats sont les suivantes :

Cardiologie générale : Toutes explorations fonctionnelles (*échocardiographies Transthoraciques, transœsophagiennes et de stress, échodopplers vasculaires*).

OPTIONNEL :

- Rythmologie.
- Pose de stimulateur cardiaque, exploration électrophysiologique sur site.
- Rythmologie interventionnelle possible au CHU Nord Marseille (25 km) par convention.
- Onco-cardiologie (à développer sur activité sénologique et immunothérapie).
- Insuffisance cardiaque (potentiel de développement).

STATUTS ENVISAGEABLES :

- Praticien hospitalier titulaire, praticien contractuel en vue d'une titularisation.
- Et/ou praticien attaché associé dans le cadre d'une PAE avec transformation rapide en statut de praticien hospitalier titulaire.



LE CENTRE HOSPITALIER D'ARLES

Dans une ville riche d'histoire et de culture, au sein d'un environnement géographique privilégié entre Alpilles et Camargue, à 20 minutes de Nîmes, 35 d'Avignon, 50 de Montpellier et à 1 heure de Marseille. Établissement disposant d'un plateau technique complet, ensemble des activités MCO 633 lits et places.



RECRUTE POUR RENFORCER SON SERVICE DE CARDIOLOGIE

UN PRATICIEN HOSPITALIER temps plein

et **UN ASSISTANT SPÉCIALISTE** (évolutif en poste de praticien hospitalier)

32 lits d'hospitalisation MCO dont 6 lits d'USIC



Missions

- Plateau non invasif complet.
- Pose de PMK et EEP non curative.
- Participation à la continuité des soins en garde sur place.
- Participation à l'activité de rééducation cardiaque débute en 2020 (6 lits et 5 places).
- Effectif actuel de 6 médecins équivalents temps plein.
- Service dynamique et convivial, excellente ambiance de travail.

Pour tout renseignement

- Docteur François SAINT-PIERRE, Chef du service de Cardiologie
Tél. : 04 90 49 29 14 – francois.saint-pierre@ch-arles.fr
- Docteur Sylvie MICHEL, Présidente de la C.M.E. – Tél. : 06 09 56 22 21
- Louis BONIFASSI, Directeur des ressources médicales – Tél. : 04 90 49 29 01

Merci d'adresser votre candidature à :

Monsieur le Directeur, Centre hospitalier d'Arles
B.P. 80195 – 13637 ARLES CEDEX / Co
Courriel : direction@ch-arles.fr



CHICAS GAP RECRUTE UN CARDIOLOGUE

POUR LE SERVICE DE CARDIOLOGIE

Statuts possibles : Assistant, Praticien contractuel, Praticien hospitalier.
Possibilité temps plein/partiel - 460 places, établissement support du GHT.



- Service de 15 lits cardio-vasculaire + 6 lits douleurs thoraciques.
- Équipe de 4.2 cardiologues, 2 médecins vasculaires, 1 assistant, 2 postes d'internes, consultants libéraux.
- Plateau technique complet : 4 échographes, sonde ETO, table d'échographie d'effort, 2 vélos, Vo2 max, scintigraphie myocardique, capillaroscopie électronique, tapis de marche.
- Activité consultations, cardio-pédiatrie, télé-médecine, éducation thérapeutique.
- Activité de rythmologie (pose pacemaker, holter implantable et explorations).
- Possibilité d'activité imagerie cardiaque (IRM, scanner).

Qualité de vie exceptionnelle : Nature et environnement préservé (Lac de Serre-Ponçon, Parc des écrins, Haute-Provence), activités sportives été comme hiver, vie culturelle (théâtre scène nationale, 2 salles de concerts) vie familiale préservée, proximité Aix/Marseille, Grenoble et Italie pour les voyages.

POUR TOUTES INFORMATIONS :

Docteur DEVEMY Fabien / fabien.devemy@chicas-gap.fr
Chef de service : Docteur Jacques QUILICI
jacques.quilici@chicas-gap.fr

ADRESSEZ-NOUS VOS CANDIDATURES À : drh@chicas-gap.fr





LE CENTRE HOSPITALIER DE SAINTONGE

Situé à Saintes au Sud de la Charente Maritime (1h de Bordeaux, 30 minutes de l'océan et 45 minutes de La Rochelle), le CH de Saintonge, établissement support de son GHT, est doté de 5 pôles d'activités cliniques et 1 pôle médico-technique. Il a une capacité de 866 lits et places, sur bassin de population de plus de 300 000 habitants.

CONTACT

Monsieur le Docteur Alain GRENTZINGER,
Président de CME et spécialiste en cardiologie
05 46 95 10 76 - a.grentzinger@ch-saintonge.fr

Monsieur le Docteur Mathieu LANDELLE,
Chef de service - 05 46 95 15 29
m.landelle@ch-saintonge.fr

RECRUTE

POUR SON SERVICE DE CARDIOLOGIE

Vous viendrez renforcer une équipe médicale composée de 13 praticiens dont 2 angioplasticiens, 3 rythmologues ; 2 spécialistes en imagerie (IRM, TDM, ETO, Stress) ; 3 spécialistes en insuffisance cardiaque et 3 médecins de cardiologie générale. Le service accueille également 2 internes de spécialité tous les semestres.

Le service se compose de 8 lits d'USIC, 20 lits d'hospitalisation conventionnelle et 16 lits d'hospitalisation de semaine.

➤ Son 3^{ème} angioplasticien

Activité de pointe en cardiologie interventionnelle (1200 angioplasties par an).

Prise en charge diagnostique et thérapeutique des patients relevant de pathologies cardiaques et vasculaires au sein des unités d'hospitalisation).

Formation des internes et des assistants du service de cardiologie.

Assurer la continuité et la permanence des soins en participant à l'astreinte d'angioplastie de nuit et de week-end qui est partagée avec les autres angioplasticiens du service.

Possibilité de partenariat et d'activité de recours avec les 2 CHU de référence (CHU de Bordeaux et CHU de Poitiers).

Possibilité d'exercer une activité libérale au sein du Centre Hospitalier pour les PH.

➤ Son assistant spécialiste en rythmologie

Pour la réalisation des ablations de Flutter, ablations de FA et l'activité d'implantologie.

Visite des patients hospitalisés et contrôle des stimulateurs et défibrillateurs.

Formation des internes.

Vous devrez assurer la continuité et la permanence des soins en participant à l'astreinte de rythmologie de nuit et de week-end partagée à 4 praticiens et au planning des gardes d'USIC.



34 - HÉRAULT Montpellier - Clinique médico-chirurgicale Groupe de 8 cardiologues non interventionnels

Cherche

2 ASSOCIÉ(E)S pour extension d'activité

Tous profils non interventionnels appréciés.

Ouverture récente d'un nouveau lieu d'exercice dans un Pôle Médical multi-spécialités neuf.

Activité diversifiée - en développement constant - partagée entre cabinet de consultation au sein de la clinique et hospitalisation : USIC (8 lits), hospitalisation classique et de jour, explorations non-invasives, réadaptation cardio-vasculaire.

Toutes explorations non invasives sur plusieurs sites (ETO, écho de stress et d'effort, épreuve d'effort, EFX).

Plateau technique complet sur place : coronarographie diagnostique, angioplastie 24h/24 - rythmologie interventionnelle (ablation par radiofréquence, stimulateur, CRT, DAI) - coroscanner - IRM cardiaque et de stress.



www.usicard.fr

Contact

Dr Christophe BOSQUET

06 77 17 61 80

christophe.bosquet-usicard@orange.fr

CHT GASTON BOURRET - NOUVELLE-CALÉDONIE

offre opportunités pour internes, assistants et PH de cardiologie d'une expérience professionnelle et personnelle pour quelques mois, années ou pour toute une carrière dans un cadre de vie exceptionnel.

Envie de Cardiologie
dans L'Océan Pacifique ?




CONTACTS

francoisxavier.soto@cht.nc
priscille.bouvier@cht.nc

Service de Cardiologie d'un grand centre hospitalier neuf (2017) avec :

- 12 médecins équivalents temps pleins.
- 10 lits d'USIC.
- 18 lits d'hospitalisation conventionnelle.
- Cardiologie interventionnelle Coronaire.
- Cardiologie interventionnelle Structurale lors des missions de chirurgie cardiaque 4 fois par an (TAVI/FOP/CIA/FAG/Mitrale).
- Rythmologie interventionnelle (PM, DAI, CRT, Flutter, Kent, TJ, lancement des ablations de FA avec projet abouti).
- Plateau technique d'explorations non invasives complet (ETO / Echo dobu / Echo d'effort).
- Imagerie cardiaque en coupes (IRM/Scanner).
- Cardio-pédiatrie.





RÉSEAU PRO SANTÉ

VOTRE RÉSEAU SOCIAL PROFESSIONNEL DE LA SANTÉ
DES MILLIERS D'OFFRES POUR VOUS



RENDEZ-VOUS SUR WWW.RESEAUPROSANTE.FR
INSCRIPTION GRATUITE



☎ 01 53 09 90 05 ✉ CONTACT@RESEAUPROSANTE.FR

www.reseauprosante.fr est un site Internet certifié HONcode

